




## Ελευθεροεπαγγελματίας ιατρός

Ηλεκτρονική έκδοση με την αιγίδα της Ένωσης Ελευθεροεπαγγελματιών Ιατρών Αττικής ΕΕΛΙΑ



**Ο ΙΣΑ ΠΑΡΑΜΕΝΕΙ ΣΕ ΕΓΡΗΓΟΡΣΗ ΓΙΑ ΤΑ ΔΙΚΑΙΑ ΑΙΤΗΜΑΤΑ ΤΟΥ ΙΑΤΡΙΚΟΥ ΚΟΣΜΟΥ**  
Γ. Πατούλης, Πρόεδρος ΙΣΑ

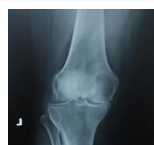

**Ο ΝΕΠΟΤΙΣΜΟΣ ΤΡΟΧΟΠΕΔΗ ΣΤΗΝ ΑΝΑΠΤΥΞΗ ΤΟΥ ΠΑΝΕΠΙΣΤΗΜΙΟΥ**  
Χ. Μ. Μουτσόπουλος, Ακαδημαϊκός, Ομ. Καθηγητής Ιστορικής ΕΚΠΑ



**ΣΥΝΔΡΟΜΟ ΑΝΤΙΣΥΝΘΕΤΑΣΗΣ ΜΕ ΚΥΡΙΑΡΧΗ ΠΝΕΥΜΟΝΙΚΗ ΠΡΟΣΒΟΛΗ. ΜΙΑ ΕΥΚΟΛΑ  
ΔΙΑΛΑΘΟΥΣΑ ΔΙΑΓΝΩΣΗ.**

Μπούρος, Ομ. καθηγητής Πνευμονολογίας Πανεπιστημίου Αθηνών,  
Βασίλειος Τζίλας, Πνευμονολόγος, Διδάκτωρ Πανεπιστημίου Αθηνών



**ΘΕΡΑΠΕΥΤΙΚΗ ΑΝΤΙΜΕΤΩΠΙΣΗ ΟΣΤΕΟΑΡΘΡΙΤΙΔΑΣ ΚΑΙ Ο ΡΟΛΟΣ  
ΤΩΝ ΣΥΜΠΛΗΡΩΜΑΤΩΝ ΔΙΑΤΡΟΦΗΣ**

Ν. Μαΐση, Α. Καμπύλη, Α. Λιούτα, Π. Κέκος



**ΟΦΘΑΛΜΟΛΟΓΙΚΗ ΑΝΑΣΚΟΠΗΣΗ 2021**

Δατσέρης Ιωάννης MD, PhD, FEBO Β' Αντοπρόεδρος Ι.Σ.Α.



**ΝΕΑ ALMIS ΑΡΘΡΟΠΛΑΣΤΙΚΗ ΙΣΧΙΟΥ**

Εγχειρητική τεχνική ελάχιστης επεμβατικότητας και << μίνι >> εμφυτεύματα στις  
αρθροπλαστικές ισχίου  
Χριστοδούλου Νικόλαος, Χειρουργός Ορθοπαιδικός MD, PhD



**ΙΔΡΥΤΗΣ**  
**ΓΕΩΡΓΙΟΣ ΠΑΤΟΥΛΗΣ**  
Πρόεδρος ΙΣΑ , Περιφερειάρχης Αττικής

**ΔΙΕΥΘΥΝΣΗ ΣΥΝΤΑΞΗΣ**  
**Δημήτριος Γουλές**  
Ρευματολόγος, Επιστ. Συνεργάτης ΕΚΠΑ

**ΕΠΙΤΙΜΑ ΜΕΛΗ**  
**Χ. Μουτσόπουλος**

Ακαδημαϊκός, Ομ Καθηγητής ΕΚΠΑ

**Χ. Κίττας**

π. Πρύτανης, Ομ. Καθηγητής ΕΚΠΑ

**Γ. Χρούσος**

Ομ. Καθηγητής ΕΚΠΑ

**ΣΥΝΤΑΚΤΙΚΗ ΕΠΙΤΡΟΠΗ**

**Π. Αθανασίου**

Ρευματολόγος, Δ/ντής ΕΣΥ

**Α. Αλεξάνδρου**

Καθ. Χειρουργικής ΕΚΠΑ

**Ι. Δατσέρης**

Οφθαλμίατρος MD, PhD, FEBO, Αντιπρόεδρος ΙΣΑ

**Γ. Ελευθερίου**

Αγγειοχειρουργός, Δ/ντής Metropolitan Hospital

**Ν. Θωμάκος**

Επίκ. Καθηγητής Μαιευτικής – Γυναικολογίας

**Γ. Κήτας**

Καθ. Ρευματολογίας, Manchester University

**Κ. Κοκκίνης**

Δ/ντής Ακτινολογικού MRI Νοσ. ΚΑΤ

**Ιφ. Κώστογλου – Αθανασίου**

Ενδοκρινολόγος, Δ/ντρια ΕΣΥ

**Κ. Λυμπερόπουλος**

Πρόεδρος Ελλ. Ακτινολογικής Εταιρείας

**Γ. Μαρίνος**

Γεν. Ιατρός, Επ. Καθηγητής ΕΚΠΑ

**Ν. Μαΐση**

Ιατρός, Επιστημονικός Συντάκτης ΕΕΛΙΑ

**Α. Μαυρογένης**

Αν. Καθ. Ορθοπαιδικής ΕΚΠΑ

**Φ. Πατσουράκος**

Καρδιολόγος, Αντιπρόεδρος ΙΣΑ

**Π. Περδικάκη**

PhD, Γενικός Ιατρός, Δ/ντρια Κ.Υ. Άστρους

**Δ. Πικάζης**

Επίκουρος Καθ. Παθολογίας, Ρευματολογίας

**Π. Σακκάς**

Ομ. Καθηγητής Ψυχιατρικής ΕΚΠΑ

**Σ. Σουγιουλτζής**

Καθ. Γαστρεντερολογίας ΕΚΠΑ

**Ν. Τεντολούρης**

Διαβητολόγος, Καθ. Παθολογίας ΕΚΠΑ

**Χ.Τζανάκης**

Μαιευτήρας Γυναικολόγος MD , PhD , Γ.Γ. Ε.ΕΛ.Ι.Α.

**Σ. Δίβαρης**

Γεν. Χειρουργός MD, PhD , Πρόεδρος Ε.ΕΛ.Ι.Α.

**Χ. Τσαγκάρης**

Research Fellow in Orthopaedics, Switzerland

**Βοηθοί Σύνταξης**

**Ν. ΓΑΛΑΝΟΠΟΥΛΟΥ**

**Χ. ΜΠΑΧΑ**

**ΕΚΔΟΤΗΣ - ΔΗΜΙΟΥΡΓΙΚΟ - ΕΚΤΥΠΩΣΗ**  
**Λυχνάρι - Βιβλιοπωλείο, Τηλ: 21 0642 4044**

**Αποστολή άρθρων: nosos100@gmail.com**

**Τηλ: 2106469666**



## **Ο ΙΣΑ ΠΑΡΑΜΕΝΕΙ ΣΕ ΕΓΡΗΓΟΡΣΗ ΓΙΑ ΤΑ ΔΙΚΑΙΑ ΑΙΤΗΜΑΤΑΤΟΥ ΙΑΤΡΙΚΟΥ ΚΟΣΜΟΥ**

*Γ. Πατούλης*

**Αγαπητοί συνάδελφοι,**

**εύχομαι τα τύμπανα του πολέμου να σιγήσουν και η Ευρώπη, η χώρα μας και η παγκόσμια κοινότητα να βαδίσει με ειρήνη και αλληλεγγύη προς μια νέα καλύτερη εποχή.**

Είναι αναμφισβήτητο ότι διανύουμε μια δύσκολη περίοδο που συνεχίζει να δοκιμάζει ατομικές και συλλογικές αντοχές. Ο ΙΣΑ παραμένει σε εγρήγορση και δίνει μάχη για να διασφαλίσει τα δίκαια αιτήματα του ιατρικού κόσμου σε μια ιδιαίτερα δύσκολη συγκυρία. Το ενθαρρυντικό είναι ότι βαίνουμε προς μια αποκλιμάκωση του πανδημικού κύματος που θα φέρει μια σταδιακή επιστροφή στην κανονικότητα. Ωστόσο αυτή την ώρα είναι ακόμα πιο σημαντική, η ατομική ευθύνη, για τη διασφάλιση της υγείας του ατόμου και του κοινωνικού συνόλου. Ο ιατρικός κόσμος πρέπει να παραμείνει σε εγρήγορση καθώς έχει σημαντικό ρόλο στη σωστή ενημέρωση του πολίτη και στη προστασία της δημόσιας υγείας.

Παράλληλα, η μεγάλη υγειονομική κρίση που αντιμετώπισε η χώρα μας μαζί με την υπόλοιπη ανθρωπότητα αποτελεί ευκαιρία για να δούμε όλα όσα πρέπει να αλλάξουν προκειμένου ως κοινωνίες να είμαστε περισσότερο ασφαλείς. Έχει πλέον εμπεδωθεί η αξία της πρόληψης και της Πρωτοβάθμιας Περίθαλψης που αποτελεί βασικό πυλώνα κάθε σύγχρονου συστήματος υγείας. Η επόμενη ημέρα απαιτεί καλά οργανωμένες δομές υγείας, με εκπαιδευμένους πολίτες, για την ατομική τους προστασία και τη προστασία της κοινότητας από απειλητικές και μεταδοτικές ασθένειες. Μια κοινωνία, με καλύτερα αντανάκλαστικά και ανταπόκριση στην έκτακτη ανάγκη έτοιμη να αντιμετωπίσει κάθε υγειονομικό κίνδυνο. Παράλληλα υπάρχει μια “ψηφιακή” προίκα στην υγεία, που η πανδημία μας αφήνει. Ο πολίτης έχει πλέον εξοικειωθεί με τις νέες τεχνολογίες που μπορούν να αξιοποιηθούν για να οδηγήσουν στη νέα εποχή της Δημόσιας Υγείας. Είναι προφανές ότι υπάρχουν μπροστά μας καινούργιες προκλήσεις που πιστεύουμε ότι θα ανταποκριθούμε με επιτυχία.

*Πρόεδρος ΙΣΑ  
Επ. Πρόεδρος ΕΕΛΙΑ  
Επικοινωνία:  
email: proedros@isathens.gr*

## Ο Νεποτισμός τροχοπέδη στην ανάπτυξη του Πανεπιστημίου



**X. M. Μουτσόπουλος**

*Ακαδημαϊκός,*

*Ομ. Καθηγητής Ιατρικής ΕΚΠΑ*

**Προ τριακονταετίας ο ελληνικός λαός αποφάσισε την κατάργηση της μοναρχίας και την εγκαθίδρυση της Προεδρευομένης Δημοκρατίας. Αποφάσισε δηλαδή την εκπροσώπησή του από δημοκρατικά εκλεγμένους πολίτες και αρνήθηκε τη διακυβέρνηση της Ελλάδας από τους κληρονόμους-πρίγκιπες του εκάστοτε βασιλέα.**

Ωστόσο τα 100 χρόνια μοναρχίας φαίνεται ότι έχουν χαράξει βαθιά στη συνείδηση των Ελλήνων την πεποίθηση ότι δεν μεταδίδεται κληρονομικά μόνο το «διοικείν», αλλά και το «καταλαμβάνειν» υψηλές θέσεις, όπως οι βουλευτικές ή οι καθηγητικές στο Πανεπιστήμιο. Είναι βέβαια εύκολα κατανοητό ότι ο πατέρας ιατρός λ.χ. μπορεί να μεταλαμπαδεύσει τις ομορφιές και τις προκλήσεις του ιατρικού λειτουργήματος στα παιδιά του. Από την άλλη όμως πλευρά δύσκολο να αποδεχθεί κανείς τις μεθοδεύσεις στις κατά τα άλλα «δημοκρατικές διαδικασίες», με τις οποίες εγκαθίστανται οι εκάστοτε κληρονόμοι των εν ενεργεία ή και αποστρατεία καθηγητών στο Πανεπιστήμιο. Εδώ θα πρέπει να τονιστεί ότι δεν πρέπει να αποκλειστεί η πιθανότητα οι γόνοι των ανθρώπων αυτών να έχουν τύχει καλύτερης παιδείας και εν γένει προετοιμασίας για την κατάληψη υψηλών θέσεων. Τα πράγματα όμως δεν είναι έτσι και οι παροικούντες την Ιερουσαλήμ γνωρίζουν πολύ καλά ότι οι θέσεις καταλαμβάνονται με ειδικό τρόπο, με φωτογραφικές προκηρύξεις θέσεων και με «κατά περίπτωση επιλεγμένες εισηγητικές επιτροπές» που αποκλείουν ικανότερους επιστήμονες, που όμως δεν έλκουν την καταγωγή τους από «ευγενείς».

Ας δούμε τώρα τι συμβαίνει στην Ιατρική Σχολή του Πανεπιστημίου Αθηνών. Τα τελευταία 25 χρόνια υπηρέτησαν σε αυτήν 130 καθηγητές, από τους οποίους σήμερα υπηρετούν 48. Πόσοι εξ αίματος ή εξ αγχιστείας συγγενείς τους έχουν καταλάβει θέση μέλους διδακτικού-ερευνητικού προσωπικού (ΔΕΠ) σε αυτήν; **Εβδομήντα ένας μόνο!** Αυτό σημαίνει ότι περισσότεροι από τους μισούς καθηγητές «κληροδότησαν» τη θέση τους.

Ποιο είναι όμως το ποσοστό των γόνων ιατρών, δικηγόρων, μηχανικών, δημοσίων υπαλλήλων, αγροτών, επιχειρηματιών ή εμπόρων που υπηρετούν στη Σχολή ως μέλη ΔΕΠ; Για τον σκοπό αυτό δόθηκε ερωτηματολόγιο σε μέλη ΔΕΠ τριών κλινικών ή εργαστηρίων της Ιατρικής Σχολής προκειμένου να διευκρινιστεί το επάγγελμα των γονέων τους. Προέκυψαν τα εξής αποτελέσματα: το 30% είναι γόνοι δημοσίων υπαλλήλων, το 30% εμπόρων, επιχειρηματιών ή ιδιωτικών υπαλλήλων, το 17% ιατρών, δικηγόρων και μηχανικών, το 7,5% αγροτών και το 15,5% άλλων επαγγελματιών. Με βάση όσα προαναφέραμε και λαμβάνοντας υπόψη τον συνολικό αριθμό γονέων ατόμων (από 200.000 ως 800.000) που υπηρετούν στους προαναφερθέντες επαγγελματικούς τομείς, συνάγεται ότι η πιθανότητα το παιδί ενός αγρότη, δημοσίου υπαλλήλου ή επιστήμονα να εργαστεί ως μέλος ΔΕΠ στην Ιατρική Σχολή του Πανεπιστημίου Αθηνών κυμαίνεται από 3/10.000 ως 3/100.000. Αντίθετα ο συγγενής καθηγητής της Ιατρικής Σχολής έχει πιθανότητα να εργαστεί ως μέλος ΔΕΠ στην Ιατρική Σχολή του Πανεπιστημίου Αθηνών μία στις δύο (55%)! Παρά την κακή αυτή παράδοση, θα πρέπει να τονίσουμε ότι στην Ιατρική Σχολή Αθηνών υπάρχουν και εστίες αριστείας που επιτρέπουν σε παιδιά μη «ευγενούς» καταγωγής να προσφέρουν υψηλό ακαδημαϊκό έργο, αποδεκτό από τη διεθνή επιστημονική κοινότητα.

Ο νεποτισμός όμως αποτελεί σοβαρό πρόβλημα που εμποδίζει τον εκσυγχρονισμό της Σχολής μας. Ευελπιστώ ότι το φαινόμενο δεν παρατηρείται σε άλλα τμήματα ή Σχολές του Πανεπιστημίου μας. Μήπως όλοι μας ακολουθούμε το παράδειγμα των πολιτικών μας; «Μικρό χωριό, κακό χωριό»;

## Σύνδρομο αντισυνθετάσης με κυρίαρχη πνευμονική προσβολή. Μια εύκολα διαλάθουσα διάγνωση.

\*Βασισμένο σε σχετική δημοσίευση στο *Lancet Respiratory Medicine* (2021).



Δημοσθένης Μπούρος<sup>1</sup>, Βασίλειος Τζίλας<sup>2</sup>

<sup>1</sup>Ομ. καθηγητής Πνευμονολογίας Πανεπιστημίου Αθηνών

<sup>2</sup>Πνευμονολόγος, Διδάκτωρ Πανεπιστημίου Αθηνών

Πνευμονολογικό Κέντρο και Μονάδα Διαμέσων Πνευμονοπαθειών, Ιατρικό Κέντρο Αθηνών

Οι διάμεσες πνευμονοπάθειες (ILDs) είναι μία μεγάλη ομάδα (>500) παθήσεων του πνεύμονος, οι οποίες είναι εξαιρετικά δύσκολες ως προς τη διάγνωση τους. Μία από τις αιτίες των ILD είναι τα αυτοάνοσα νοσήματα του συνδετικού ιστού (Collagen Tissue Disease)

[1]. Ειδικότερα, το σύνδρομο της αντισυνθετάσης είναι μια χρόνια αυτοάνοση πάθηση άγνωστης αιτιολογίας, η διάγνωση της οποίας πολλές φορές είναι μια πρόκληση για τον κλινικό γιατρό καθώς μπορεί να εμφανιστεί με μεμονωμένη πνευμονική προσβολή (όπως και άλλες παθήσεις του συνδετικού ιστού) και μπορεί ακόμη και να μιμηθεί άλλες διάμεσες πνευμονοπάθειες, κυρίως πνευμονίτιδα εξ υπερευαισθησίας (*hypersensitivity pneumonitis*, HP) [2].

Το σύνδρομο της αντισυνθετάσης είναι κλινικά διακριτή υποομάδα μεταξύ των αυτοάνοσων φλεγμονωδών μυοπαθειών, που χαρακτηρίζονται από την παρουσία αυτοαντισωμάτων έναντι των αμινοκυκλο-tRNA συνθετασών (ARS) που είναι ειδικά αντισώματα για μυοσίτιδα (MSA).

Η κλασική κλινική τριάδα μυοσίτιδας, ILD και αρθρίτιδας αναφέρεται ως “πλήρες” σύνδρομοτης

αντισυνθετάσης. Ωστόσο, όλα τα ευρήματα της τριάδας σπάνια βρίσκονται στην αρχική εξέταση του ασθενούς. Ακόμη και μετά από μακρά παρακολούθηση σε διάστημα ενός έτους, “πλήρες” σύνδρομο της αντισυνθετάσης εμφανίζεται σε όχι περισσότερο από το 50% των ασθενών με anti-Jo1 και ακόμη λιγότερο σε ασθενείς με μη anti-Jo-1 αυτοαντισώματα [3].

Η προσβολή οργάνων και συνεπώς η κλινική παρουσίαση μπορεί να σχετίζεται με συγκεκριμένο τύπο αντισώματος αντι-ARS που σημαίνει ότι διαφορετικές ιατρικές ειδικότητες αντιμετωπίζουν διαφορετικούς φαινότυπους συνδρόμου της αντισυνθετάσης. Οι ρευματολόγοι είναι πιο πιθανό να δουν ασθενείς στους οποίους κυριαρχεί η προσβολή των μυών και των αρθρώσεων, ενώ οι ασθενείς με κύρια πνευμονική προσβολή είναι πιο πιθανό να παραπεμφθούν σε πνευμονολόγους [4]. Στη συνέχεια αναλύουμε τις διαγνωστικές δυσκολίες του συνδρόμου της αντισυνθετάσης από την πλευρά του πνευμονολόγου, εστιάζοντας σε τέσσερις τομείς, κλινικούς, εργαστηριακούς, απεικονιστικούς και ιστολογικούς.



### **Κλινική εικόνα**

Οι ασθενείς με σύνδρομο της αντισυνθετάσης, που συνήθως παρουσιάζονται σε πνευμονολογικό ιατρείο, είναι πιο πιθανό να έχουν μεμονωμένη πνευμονική προσβολή. Η μυοσίτιδα, εάν υπάρχει, μπορεί να είναι υποκλινική, χωρίς μυϊκή αδυναμία. Το ιστορικό είναι συχνά μη βοηθητικό ενώ μπορεί να είναι και παραπλανητικό καθώς ορισμένοι ασθενείς αναφέρουν έκθεση σε εισπνεόμενες ουσίες, όπως οργανικά αντιγόνα (μακρά έκθεση σε χώρο με οικιακά πτηνά, μούχλα, χρήση μαξιλαριών και σκεπασμάτων που περιέχουν πούπουλα, κλπ.) δείχνοντας, εσφαλμένα, ως υποκείμενη πάθηση την πνευμονίτιδα από υπερευαισθησία [5-7]. Χρήσιμα κλινικά ευρήματα από την φυσική εξέταση, όπως χέρια μηχανικού, Gottron papules, περιφερικό οίδημα και δερματικό ερύθημα, μπορούν εύκολα να αγνοηθούν από μη έμπειρους πνευμονολόγους.

### **Εργαστηριακά ευρήματα**

Σε περιπτώσεις συνδρόμου της αντισυνθετάσης, όπου ο πνεύμονας είναι το πρώτο προσβαλλόμενο όργανο ή σε περιπτώσεις με υποκλινική μυοσίτιδα, τα μυϊκά ένζυμα (κινάση κρεατίνης και αλδολάση) μπορεί να βρίσκονται στο φυσιολογικό εύρος. Τα αντισώματα αντι-ARS βρίσκονται στο κυτταρόπλασμα και καταλήγουν σε αρνητικό τεστ ANA, που δεν υποδηλώνει αρνητικότητα αυτοαντισωμάτων στο πλαίσιο του συνδρόμου της αντισυνθετάσης [8]. Επιπλέον, η ομάδα εκχυλίσμων πυρηνικών αντιγόνων (ENA) περιλαμβάνει μόνο το αντι-Jo-1 από τα οκτώ γνωστά αντισώματα κατά του ARS [3]. Ένα αρνητικό πάνελ ENA δεν μπορεί να αποκλείσει τη

διάγνωση του συνδρόμου της αντισυνθετάσης ενώ μπορεί να χάσει τους ασθενείς που διατρέχουν υψηλό κίνδυνο ανάπτυξης μεμονωμένης ή κυρίας πνευμονικής προσβολής (π.χ., anti-PL-7, anti-PL-12, anti-EJ) [2].

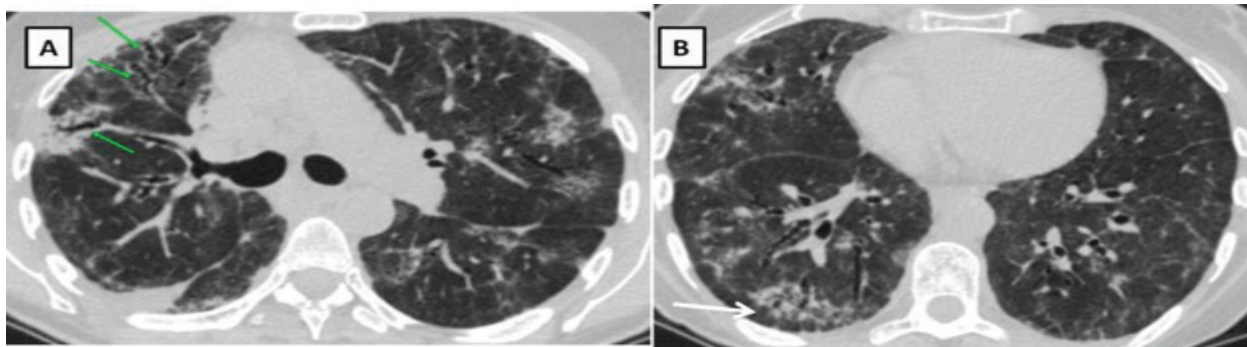
Στο σύνδρομο της αντισυνθετάσης μπορεί να ανευρίσκεται μια εμφανής λεμφοκυττάρωση στη βρογχοκυψελιδική έκπλυση (BAL) ( $\geq 30\%$ ), που συνήθως παρασύρει προς την διάγνωση της πνευμονίτιδας εξ υπερευαισθησίας [2,9].

Τα **απεικονιστικά ευρήματα** του συνδρόμου της αντισυνθετάσης που βασίζονται σε υπολογιστική τομογραφία υψηλής ευκρίνειας (HRCT) δεν είναι ειδικά. Περιλαμβάνουν αμφοτερόπλευρες περιοχές θολής υάλου (*ground glass*), πύκνωση (*consolidation*), και δικτυωτές βλάβες (*reticulation*). Οι βρογχεκτασίες εξ έλξεως (*traction bronchiectasis*) υποδεικνύουν την ύπαρξη υποκείμενης ίνωσης.

Τα συνήθη πρότυπα είναι η μη ειδική διάμεση πνευμονία (*Non-Specific Interstitial Pneumonia*), η οργανούμενη πνευμονία (*Organizing Pneumonia*) και η μικτή NSIP/OP [10] (**Εικόνα 1**). Σε μερικούς ασθενείς υπάρχουν διάσπαρτες περιοχές θολής υάλου, που εναλλάσσονται με το φυσιολογικό παρέγχυμα, με αποτέλεσμα ένα πρότυπο μωσαϊκού (*mosaic pattern*). Επίσης, οι πυκνωτικές περιοχές τείνουν να έχουν περιβρογχική κατανομή. Η παρουσία προτύπου μωσαϊκού και περιβρογχικής κατανομής, ειδικά όταν υπάρχει ιστορικό έκθεσης σε ένα προκλητικό αντιγόνο, μπορεί να υποδηλώνει έντονα την πνευμονίτιδα εξ υπερευαισθησίας. Οι στεφανιαίες τομές μπορεί να είναι χρήσιμες καθώς μπορούν να αναδείξουν την κύρια θέση των ευρημάτων στις βάσεις των πνευμόνων, με

έντονη και σαφή οριοθέτηση στις κεφαλοουραίες τομές [11], γνωστό ως σημείο του «ευθέως χείλους» (straight-edge sign) που θεωρείται ενδεικτικό

υποκείμενου νοσήματος συνδετικού ιστού με διάμεση πνευμονοπάθεια (CTD-ILD). Μερικοί ασθενείς με ενδείξεις διάμεσης πνευμονοπάθειας



**Εικόνα 1.** Υπολογιστική Τομογραφία θώρακος υψηλής ευκρίνειας σε ασθενή 60 ετών με σύνδρομο αντισυνθετάσης (PL7). Πρότυπο μη ειδικής διάμεσης πνευμονίας / οργανοποιού πνευμονίας (NSIP).

**A.** Παρατηρούνται αμφοτερόπλευρα πολλαπλές περιοχές αυξημένης θολερότητας με περιβρογχική κατανομή. Η παρουσία βρογχεκτασιών από έλξη (πράσινο βέλος) υποδηλώνει την παρουσία υποκείμενης ίνωσης. **B.** Οι ακτινολογικές βλάβες δεν προσβάλλουν το υποπτεζωκοτικό παρέγχυμα (subpleural sparing) (λευκό βέλος), χαρακτηριστικό του ακτινολογικού προτύπου της μη ειδικής διάμεσης πνευμονίας (Non-Specific Interstitial Pneumonia-NSIP).

στην υπολογιστική τομογραφία θώρακος μπορεί αρχικά να μην έχουν συμπτώματα από το αναπνευστικό (υποκλινική νόσος), αλλά είναι πιθανό να τα εκδηλώσουν αργότερα.

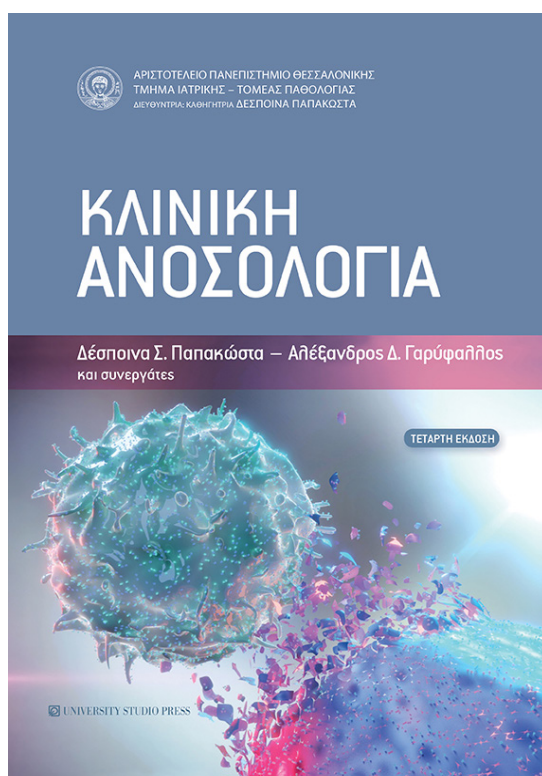
Τα ευρήματα της βιοψίας του πνεύμονα στο σύνδρομο της αντισυνθετάσης δεν είναι επίσης ειδικά. Η παρουσία πυκνής λεμφοκυτταρικής φλεγμονής με περιβρογχική κατανομή, κυριαρχία πλασματοκυττάρων, συσσωματώματα λεμφοκυττάρων με ή χωρίς βλαστικά κέντρα, θυλακιώδης βρογχιολίτιδα και πλευρίτιδα, δημιουργούν την υποψία υποκείμενου νοσήματος συνδετικού ιστού. Ωστόσο, τα ευρήματα αυτά δεν είναι παθογνωμονικά του συνδρόμου της αντισυνθετάσης ή γενικά υποκείμενου νοσήματος συνδετικού ιστού με διάμεση πνευμονοπάθεια. Επιπλέον, μπορεί να υπάρξει σημαντική επικάλυψη με άλλες παθήσεις, η δε

σημαντική επικάλυψη με άλλες παθήσεις, η δε πνευμονίτιδα εξ υπερευαισθησίας είναι χαρακτηριστικό παράδειγμα [2]. Σε ασθενή σύνδρομο της αντισυνθετάσης με έκθεση σε πτέρωμα πτηνών, λεμφοκυττάρωση στο βρογχοκυψελιδικό έκπλυμα, μωσαϊκό πρότυπο στην υπολογιστική τομογραφία υψηλής ευκρίνειας, η ιστολογική εξέταση θα μπορούσε να θεωρηθεί συμβατή με την πνευμονίτιδα εξ υπερευαισθησίας, οδηγώντας σε εσφαλμένη διάγνωση, όπως έχουμε περιγράψει πρόσφατα σε μία σειρά σθενών [2].

Συμπερασματικά, η προσβολή των πνευμόνων είναι μία από τις πιο συχνές εκδηλώσεις στο σύνδρομο της αντισυνθετάσης και επίσης σημαντικός παράγοντας αυξημένης νοσηρότητας και θνησιμότητας [12]. Η καθυστερημένη διάγνωση και έναρξη της θεραπείας έχει συσχετιστεί με χειρότερη πρόγνωση και δεν

εκπλήσσει το γεγονός ότι συμβαίνει πιο συχνά σε ασθενείς με μη αντι-Jo-1 αυτοαντισώματα [13]. Η σημασία αυτής της παρατήρησης είναι διπλή. Πρώτον, το ENA πάνελ δεν εξετάζει τα μη-αντι-Jo-1 αυτοαντισώματα. Δεύτερον, οι ασθενείς με μη-αντι-Jo-1 αυτοαντισώματα, κυρίως anti-PL-7, anti-PL-12 και anti-EJ, συνδέονται συχνότερα με κλινικά μεμονωμένη πνευμονική προσβολή και έτσι διαγιγνώσκονται δυσκολότερα. Η απεικόνιση παίζει βασικό ρόλο. Η παρουσία ακτινολογικού προτύπου NSIP και/ή OP θα πρέπει πάντα να εγείρει υποψίες για υποκείμενο σύνδρομο της αντισυνθετάσης (και άλλες νόσους του συνδετικού ιστού), ακόμη και όταν υπάρχει διάγνωση εργασίας, όπως η πνευμονίτιδα εξ υπερευαισθησίας. Είναι αδύνατο να αποκλειστεί το σύνδρομο της αντισυνθετάσης, εκτός εάν διενεργηθεί έλεγχος για αντισώματα αντι-ARS. Οι βιοδείκτες αποτελούν τη βάση της εξατομικευμένης ιατρικής. Ευτυχώς, στο σύνδρομο της αντισυνθετάσης έχουμε ειδικά αντισώματα μυοσίτιδας (myositis specific antigens, MSA) ως διαγνωστικούς βιοδείκτες. Είναι σημαντικό να συμμετέχουν ενεργά οι ρευματολόγοι στο πλαίσιο της διεπιστημονικής

συζήτησης, όταν οι ασθενείς αυτοί εξετάζονται ή νοσηλεύονται σε πνευμονολογικές κλινικές, λόγω της κυρίαρχης πνευμονικής προσβολής, και το αντίθετο, όταν αυτοί ευρίσκονται σε ρευματολογικές κλινικές ή ιατρεία, ώστε να γεφυρωθεί το χάσμα μεταξύ των δύο ιατρικών ειδικοτήτων και να αυξηθεί η ευαισθητοποίηση και η τεχνογνωσία και από τις δύο πλευρές. Απαιτούνται συνεργατικές μελέτες για τον προσδιορισμό της ακριβούς συχνότητας του συνδρόμου της αντισυνθετάσης σε ασθενείς με διάμεση πνευμονοπάθεια που παρουσιάζονται σε πνευμονολογικά ιατρεία με ακτινολογικό NSIP και/ή OP πρότυπο. Εν τω μεταξύ, θα πρέπει να υπάρχει ένα χαμηλός ουδός στην παραγγελία ενός πάνελ μυοσίτιδας σε ειδικό εργαστήριο για ασθενείς που υπάρχει υποψία για το σύνδρομο της αντισυνθετάσης. Μια κοινή δημοσίευση (joint statement) από επιτροπή απαρτιζόμενη από ειδικούς πνευμονολόγους και ρευματολόγους με σχετική εμπειρία, μπορεί να χρησιμεύσει ως ένα πολύτιμο πρώτο βήμα προς τον στόχο αυτό, όπως και η διενέργεια σχετικών πολυκεντρικών μελετών.



## **ΒΙΒΛΙΟΓΡΑΦΙΑ**

1. Spagnolo P, Distler O, Ryerson CJ, et al. Mechanisms of progressive fibrosis in connective tissue disease (CTD)-associated interstitial lung diseases (ILDs). *Annals of the rheumatic diseases* 2021; 80(2): 143-50.
2. Tzilas V, Sfikakis PP, Bouros D. Antisynthetase Syndrome Masquerading as Hypersensitivity Pneumonitis. *Respiration* 2021: 1-9.
3. Cavagna L, Trallero-Araguas E, Meloni F, et al. Influence of Antisynthetase Antibodies Specificities on Antisynthetase Syndrome Clinical Spectrum Time Course. *J Clin Med* 2019; 8(11): 2013.
4. Barratt SL, Adamali HH, Cotton C, et al. Clinicoserological features of antisynthetase syndrome (ASyS)-associated interstitial lung disease presenting to respiratory services: comparison with idiopathic pulmonary fibrosis and ASyS diagnosed in rheumatology services. *BMJ open respiratory research* 2021; 8(1): e000829.
5. Morisset J, Johannson KA, Jones KD, et al. Identification of Diagnostic Criteria for Chronic Hypersensitivity Pneumonitis: An International Modified Delphi Survey. *American journal of respiratory and critical care medicine* 2017.
6. Tzilas V, Tzouvelekis A, Bouros D. Hypersensitivity pneumonitis: the first diagnostic guidelines. *Lancet Respir Med* 2020; 8(10): 955-7.
7. Tzilas V, Bouros D. Diagnostic Confidence and Prognosis in Fibrotic Hypersensitivity Pneumonitis: Classification Is Fundamental. *Respiration* 2021; 100(10): 937-9.
8. Aggarwal R, Dhillon N, Fertig N, Koontz D, Qi Z, Oddis CV. A Negative Antinuclear Antibody Does Not Indicate Autoantibody Negativity in Myositis: Role of Anticytoplasmic Antibody as a Screening Test for Antisynthetase Syndrome. *The Journal of rheumatology* 2017; 44(2): 223-9.
9. Tzilas V, Tzouvelekis A, Bouros E, et al. Diagnostic value of BAL lymphocytosis in patients with indeterminate for UIP imaging pattern. *Eur Respir J* 2019.
10. Waseda Y, Johkoh T, Egashira R, et al. Antisynthetase syndrome: Pulmonary computed tomography findings of adult patients with antibodies to aminoacyl-tRNA synthetases. *European journal of radiology* 2016; 85(8): 1421-6.
11. Chung JH, Cox CW, Montner SM, et al. CT Features of the Usual Interstitial Pneumonia Pattern: Differentiating Connective Tissue Disease-Associated Interstitial Lung Disease From Idiopathic Pulmonary Fibrosis. *AJR American journal of roentgenology* 2018; 210(2): 307-13.
12. Johnson C, Pinal-Fernandez I, Parikh R, et al. Assessment of Mortality in Autoimmune Myositis With and Without Associated Interstitial Lung Disease. *Lung* 2016; 194(5): 733-7.
13. Aggarwal R, Cassidy E, Fertig N, et al. Patients with non-Jo-1 anti-tRNA-synthetase autoantibodies have worse survival than Jo-1 positive patients. *Annals of the rheumatic diseases* 2014; 73(1): 227-32.



## ΘΕΡΑΠΕΥΤΙΚΗ ΑΝΤΙΜΕΤΩΠΙΣΗ ΟΣΤΕΟΑΡΘΡΙΤΙΔΑΣ ΚΑΙ Ο ΡΟΛΟΣ ΤΩΝ ΣΥΜΠΛΗΡΩΜΑΤΩΝ ΔΙΑΤΡΟΦΗΣ

N. ΜΑΪΣΗ<sup>1</sup>, Α. ΚΑΜΠΥΛΗ<sup>1</sup>, Α. ΛΙΟΥΤΑ<sup>1</sup>, Π. ΚΕΚΟΣ<sup>1</sup>

<sup>1</sup>: ΟΜΑΔΑ ΝΕΩΝ ΙΑΤΡΩΝ ΚΑΙ ΦΟΙΤΗΤΩΝ ΕΛΛΙΑ

### Περίληψη

Μέχρι σήμερα δεν υπάρχουν αποτελεσματικές και εγκεκριμένες αιτιολογικές θεραπείες της ΟΑ. Η ύπαρξη πολλών αναλγητικών, αντιφλεγμονωδών, χονδροπροστατευτικών παραγόντων και άλλων επιλογών απαλύνουν προσωρινά ή περιοδικά τα επώδυνα συμπτώματα της νόσου, χωρίς να αναστέλλουν ή να επιβραδύνουν την εξελικτική πορεία της.

Ωστόσο, μερικά συμπληρώματα διατροφής όπως η χονδροϊτίνη, το ASU και το μουρουνέλαιο μπορεί να έχουν ανακουφιστική ή προστατευτική επίδραση στα συμπτώματα ασθενών με ήπια νόσο και ιδίως στα αρχικά στάδια για πρόληψη φθοράς του χόνδρου. Δεν αποκλείουμε από τη θεραπεία τα συμπληρώματα διατροφής όπως η γλυκοζαμίνη, η χονδροϊτίνη, η βιταμίνη D, η διασερεΐνη, τα ασαπωνοποιητά εκχυλίσματα αβοκάντου – σογιελαίου (ASU), το μουρουνέλαιο κ.α. λόγω της έλλειψης σαφών ενδείξεων στη προχωρημένη νόσο.

Στην παρούσα σύντομη ανασκόπηση γίνεται σφαιρική και κριτική αναφορά στη κλασική φαρμακευτική και αφάρμακο θεραπεία της ΟΑ, ενώ επιγραμματικά γίνεται λόγος στο θεραπευτικό ρόλο των συμπληρωμάτων διατροφής με πρότυπο πολυδύναμο σκεύασμα που συγκετρώνει 9 ειδικά μελετημένα συστατικά χονδροπροστατευτικά, αντιφλεγμονώδη και αντιοξειδωτικά που εμπλέκονται στην αιτιοπαθογένεια της οστεοαρθρίτιδας.

### Εισαγωγή

Οι σημερινές υπάρχουσες θεραπευτικές επιλογές δεν ανταποκρίνονται στην ανάγκη για αποτελεσματική θεραπεία ή επιβράδυνση της οστεοαρθρίτιδας. Η ύπαρξη πολλών αναλγητικών, αντιφλεγμονωδών, χονδροπροστατευτικών παραγόντων και άλλων επιλογών απαλύνουν προσωρινά ή περιοδικά τα επώδυνα συμπτώματα της νόσου [1], χωρίς να αναστέλλουν ή να επιβραδύνουν αποτελεσματικά την εξελικτική πορεία της.

Η αντιμετώπιση της ΟΑ αποσκοπεί στην ελαχιστοποίηση του πόνου, τη βελτίωση της λειτουργικότητας και την ανάσχεση των βλαβών της άρθρωσης καθώς και την ελαχιστοποίηση των παρενεργειών από τη χρήση και επιπτώσεις των φαρμάκων (οπιοειδή και ΜΣΑΦ). Επίσης το οικονομικό κόστος τόσο της συντηρητικής όσο και της χειρουργικής ή επεμβατικής θεραπείας θα πρέπει να λαμβάνεται υπόψη.

Πιο συγκεκριμένα η θεραπεία πρέπει να είναι εξατομικευμένη και να στοχεύει σε τροποποίηση παραγόντων που προκαλούν ή πυροδοτούν τον πόνο, την κακή θέση της άρθρωσης, τη μυϊκή αδυναμία, τη λειτουργική έκπτωση, το υπερβολικό βάρος (παχυσαρκία) και τη συνακόλουθη κατάθλιψη, καθώς και να καθοδηγούν σφαιρικά το θεραπευτικό πρόγραμμα [2]. Η θεραπευτική μας στρατηγική πρέπει να λαμβάνει υπόψη τις κατευθυντήριες οδηγίες που προτείνονται από

τις επαγγελματικές ενώσεις συμπεριλαμβανομένων των American College of Rheumatology [3], European League Against Rheumatism [4-7], Osteoarthritis Research Society International [7], και του National Institute for Health and Care Excellence [8]. Η αντιμετώπιση της ΟΑ χωλαίνει τόσο ως προς τη φαρμακολογική αλλά και την αφάρμακο θεραπεία [9], η δε συμμόρφωση των ασθενών σε πολλές χώρες είναι μικρότερη από 50% [10].

### Α. ΑΦΑΡΜΑΚΗ ΘΕΡΑΠΕΙΑ

Η μη φαρμακολογική θεραπεία είναι το πρώτο βήμα στην αντιμετώπιση της ΟΑ. Περιλαμβάνει την ενημέρωση και εκπαίδευση του ασθενούς, την άσκηση και την ενδυνάμωση των μυών [11], την απώλεια βάρους, και την υποστήριξη των αρθρώσεων και των ποδιών με βοηθήματα.

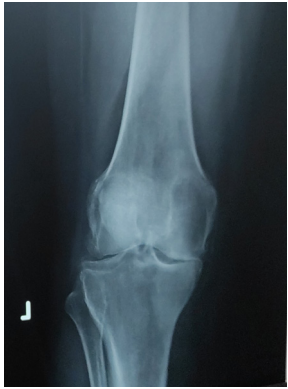Εκπαίδευση – ενημέρωση. Οι ασθενείς θα πρέπει να είναι πλήρως ενημερωμένοι για την αιτιολογία, την πρόγνωση και τους παράγοντες κινδύνου της νόσου, ειδικά εκείνους που είναι τροποποιήσιμοι [12]. Πρέπει επίσης να συζητηθούν και να δοθούν σαφείς πληροφορίες σχετικά με τις θεραπευτικές επιλογές καθώς και τα οφέλη, τις βλάβες και το κόστος. Η παροχή αυτών των πληροφοριών συμβάλλει στην αντιμετώπιση των πιθανών παρανοήσεων και των υπερβολικών προσδοκιών. Επιπλέον κατευθύνει και εστιάζει τη θεραπεία εξατομικευμένα στον ασθενή, ενθαρρύνοντας μια ενεργό συμπεριφορά στη διαχείριση της νόσου. Η διδασκαλία της αυτοδιαχείρισης έχει στόχο να ενισχύσει τις δεξιότητες επίλυσης καθημερινών προβλημάτων των ασθενών και να παρέχει την δυνατότητα της αυτονομίας του ασθενούς.

**Αλλαγή τρόπου ζωής** με υποδείξεις ανάλογα με τη βαρύτητα της ΟΑ (σκάλες, σπορ, διατροφή, παχυσαρκία, βακτηρίες, υποδήματα, νάρθηκες κλπ).

**Η άσκηση** πρέπει να είναι εξατομικευμένη και να μη υπερβαίνει κάποια όρια, διότι μπορεί να βλάψει. Συνδυασμός αερόβιας άσκησης και ασκήσεων ενδυνάμωσης συνήθως συνιστάται για την αντιμετώπιση της δυσλειτουργίας της ΟΑ. Μερικοί πιστεύουν ότι έχει ισοδύναμη αποτελεσματικότητα με τα ΜΣΑΦ όσον αφορά στον πόνο και τη λειτουργικότητα [13].

Π.χ. βάδιση για 5-10 λεπτά ημερησίως για τρεις - επτά φορές ημερησίως ενδυναμώνει τον ασθενή να περπατήσει για 30 λεπτά σε τρεις μήνες).

**Η ενδυνάμωση μυϊκών ομάδων** με κιναισθησία (ιδιοδεκτικότητα), η διόρθωση του μηχανικού άξονα και της απώλειας ευθυγράμμισης, οι διορθωτικές οστεοτομίες και οι ορθοπεδικό κηδεμόνες και τα κατάλληλα υποδήματα δρουν προληπτικά.



### **Οστεοαρθρίτιδα ή Ρευματοειδής Αρθρίτιδα ;**

Μικτή νοσος. Λανθασμένη μηνισκεκτομή σε ρευματοειδή αρθρίτιδα (συμμετρική στένωση) με επικάλυψη οστεοαρθρίτιδος.

**Η απώλεια βάρους.** Η παχυσαρκία αυξάνει στο 5/πλάσιο τον κίνδυνο ΟΑ. Απώλεια βάρους τουλάχιστον 10% με συνδυασμό σωματικής άσκησης και διαίτας έχει συσχετισθεί με μείωση κατά 50% του πόνου παχύσαρκων ασθενών με ΟΑ γόνατος σε χρονικό διάστημα 18 μηνών [14]. Η απώλεια βάρους θα πρέπει επίσης να συνιστάται σε ασθενείς με ΟΑ ισχίου [15]. Ενδεχομένως να είναι ωφέλιμη σε παχύσαρκους ασθενείς με ΟΑ χειρών, δεδομένου του υψηλότερου κινδύνου και των αυξημένων φλεγμονωδών διαμεσολαβητών στους παχύσαρκους [16].

**Βοηθήματα βάδισης και ορθοτήρες γόνατος** για ασθενείς με κακή ευθυγράμμιση (κνημομηριαία ή επιγονιτιδομηριαία ΟΑ) μπορεί να μειώσουν τον πόνο και πρέπει να λαμβάνονται υπόψη ως επικουρικές θεραπείες [1].

**Το CPM** (συσκευή συνεχής παθητικής κίνησης) γόνατου - ισχίου: Μειώνει τον πόνο και το οίδημα και η χρήση φαρμάκων επουλώνει (:) τον χόνδρο.

## **B. ΦΑΡΜΑΚΟΛΟΓΙΚΗ ΘΕΡΑΠΕΙΑ**

Χρησιμοποιούμε φαρμακευτικούς παράγοντες για ασθενείς με συμπτωματική ΟΑ οι οποίοι δεν ανταποκρίνονται καλά στην αφάρμακη θεραπεία. Η φαρμακολογική θεραπεία πρέπει να χορηγείται μόνο σε επώδυνες περιόδους και για το βραχύτερο δυνατόν διάστημα.

**Αναλγητικά.** Χρήση ηπίων αναλγητικών (παρακεταμόλης, φάρμακο εκλογής για πολλούς μέχρι 3γρμ/ημερησίως).

**Χρήση μη στεροειδών αντιφλεγμονωδών φαρμάκων (ΜΣΑΦ)** ενάντια στη φλεγμονή και τον πόνο [17-19]. Θα πρέπει να χορηγούνται για βραχύ χρόνο και διακεκομμένα, διότι:

**α)** μπορεί επιταχύνουν την καταστροφή του αρθρικού χόνδρου και να επιβαρύνουν τα διάφορα συστήματα του οργανισμού (νεφροτοξικότητα, ηπατοτοξικότητα, καρδιαγγειακό).

**β)** Αντενδείξεις ΜΣΑΦ. Περιλαμβάνουν τη γαστροοισοφαγική παλινδρόμηση, το έλκος στομάχου, 12δακτύλου, ΦΝΕ, υπέρταση, αντιπηκτικά, διαταραχές πήκτικότητας αίματος, καρδιαγγειακά νοσήματα, διαταραχές μυελού και λευκών αιμοσφαιρίων κ.λπ.

### **Οι ενδοαρθρικές εγχύσεις:**

**α) Στεροειδών** μέχρι 4/ετησίως, ιδίως σε ηλικιωμένους ασθενείς υψηλού κινδύνου με αντένδειξη εγχείρησης προσφέρουν παροδική και μερικές φορές πολύμηνη ανακούφιση.

**β) Υαλουρονικού οξέος.** Κλινικές δοκιμές υποστηρίζουν την αξία και την χρήση των ενδοαρθρικών ενέσεων υαλουρονικού οξέος, ενώ τ' αποτελέσματα άλλων είναι αμφισβητήσιμα [20,21]. Το ίδιο ισχύει για την γλυκοζαμίνη και χονδροϊτίνη και το βελονισμό. Μερικοί ασθενείς κατά την προσωπική μας άποψη μπορεί να βοηθηθούν για μερικού μήνες ιδίως στα αρχικά στάδια μετά από ενδοαρθρική έγχυση υαλουρονικών.

**Η χρήση PRP** (Platelet Rich Plasma) μελετάται ακόμα σε κλινικές δοκιμές και υπάρχουν διαθέσιμα στοιχεία μόνο από μικρές μελέτες που δεν παρέχουν σαφείς ενδείξεις για το ρόλο και την αποτελεσματικότητά της, εκτός μιας παροδικής ανακούφισης σε ορισμένους ασθενείς [8].

**Οπιοειδή.** Αποφεύγουμε τη συνταγογράφηση οπιοειδών λόγω της μικρής υπεροχής τους στην αντιμετώπιση του πόνου σε σχέση με εικονικά φάρμακα (placebo) και των ανεπιθύμητων παρενεργειών τους (ναυτία, ζάλη, εφίδρωση, υπνηλία) κυρίως όταν χορηγούνται .

χρονίως ή σε ηλικιωμένους. Θεωρούμε τα οπιοειδή κατάλληλα μόνο για βραχύχρονη χορήγηση σε ασθενείς με σοβαρή ανεξέλεκτη συμπτωματολογία από προηγούμενες θεραπείες [1,3].

**Λιπαντικές ουσίες.** Οι περισσότερες μελέτες δείχνουν ότι τα οφέλη του ενδοαρθρικού υαλουρονικού οξέος είναι αμφιλεγόμενα για την ΟΑ γόνατος και ισχίου με μια μικρή μόνο υπεροχή σε σχέση με ενδοαρθρική χορήγηση εικονικού φαρμάκου (placebo) [22,23]. Η άποψή μας είναι ότι αρκετοί ασθενείς δηλώνουν ικανοποιημένοι με κάποια βραχυπρόσθεση τουλάχιστον ανακούφιση.

**Άλλες εναλλακτικές θεραπείες.** Στη θεραπεία της ΟΑ έχουν δοκιμαστεί και άλλες θεραπείες συμπεριλαμβανομένων του ηλεκτοβελονισμού, της παραδοσιακής κινεζικής ιατρικής και του διαδερμικού νευρικού ερεθισμού (TENS).

### **Γ. Ο ΡΟΛΟΣ ΤΩΝ ΣΥΜΠΛΗΡΩΜΑΤΩΝ**

#### **ΔΙΑΤΡΟΦΗΣ**

**Συμπληρώματα διατροφής.** Δεν αποκλείουμε από τη θεραπεία τα συμπληρώματα διατροφής όπως η γλυκοζαμίνη, η χονδροϊτίνη, η βιταμίνη D, η διασερεΐνη, τα ασαπωνοποίητα εκχυλίσματα αβοκάντου – σογιελαίου (ASU), το μουρουνέλαιο κ.α. λόγω της έλλειψης σαφών ενδείξεων σε προχωρημένη νόσο. Ωστόσο, λίγα συμπληρώματα όπως η χονδροϊτίνη, το ASU και το μουρουνέλαιο μπορεί να έχουν ανακουφιστική ή προστατευτική επίδραση στα συμπτώματα ασθενών με ήπια νόσο και ιδίως στα αρχικά στάδια [33,36] για πρόληψη φθοράς του χόνδρου. Οι ελλείψεις σε μικροθρεπτικά συστατικά: βιταμίνες (D3, K2, C), μεταλλικά στοιχεία (μαγνήσιο, ψευδάργυρος, χρώμιο), ωμέγα 3 λιπαρά, αμινοξέα (λυσίνη, προλίνη, γλυκίνη, γλουταμίνη), προβιοτικά και αντιοξειδωτικά εμπλέκονται στην αιτιοπαθογένεια της οστεοαρθρίτιδας [33-39].

Η υιοθέτηση ενός ισορροπημένου τρόπου διατροφής με τα απαραίτητα μικροδιατροφικά στοιχεία, αποτελεί το πρώτο εύκολο βήμα στη διατροφική προστασία του χόνδρου. Έρευνες έχουν συνδέσει την πρόσληψη ορισμένων θρεπτικών συστατικών με την ενίσχυση των αρθρώσεων [33-37]. Η πρόσληψη επιτυγχάνεται με την χρήση συμπληρωμάτων διατροφής επικουρικά στην ιατρική φροντίδα.

Χαρακτηριστικό παράδειγμα φυσικής ενίσχυσης των αρθρώσεων από οστεοαρθρίτιδα αποτελεί το πολυδύναμο και καινοτόμο προϊόν SMARTA® σε δισκία επικαλυμμένα με λεπτό υμένιο. Το Smarta® είναι προϊόν έρευνας αποτελούμενο από 9 ειδικά μελετημένα χονδροπροστατευτικά, αντιφλεγμονώδη και αντιοξειδωτικά συστατικά, όπως:

**PALMITOYLETHANOLAMIDE (PEA) micronized :** Το παλμιτοϋλαιθανολα-μίδιο ( PEA) είναι ένα ενδογενές αμίδιο λιπαρού οξέος όπως το λιποϊκό οξύ για την μείωση του νευροπαθητικού πόνου. Το PEA στη μικρονισμένη μορφή έχει αυξημένη διαλυτότητα, διαθεσιμότητα και απορροφησιμότητα καθώς λειτουργεί ως αντιοξειδωτικό. Κλινικές μελέτες έχουν δείξει ότι το παλμιτοϋλαιθανολαμίδιο ( PEA), παρουσιάζει αντιφλεγμονώδη δράση συγκρινόμενη με αυτήν των μη στεροειδών αντιφλεγμονωδών φαρμάκων [33-36].

**AVOCADO SOYBEAN UNSAPONIFIABLES (ASU):** Το αβοκάντο / σόγια ασαπωνοποίητα (ASU) είναι ένας συνδυασμός εκχυλισμάτων από έλαια σόγιας και αβοκάντου. Μετριάξει δυνητικά τις επιβλαβείς επιδράσεις των προφλεγμονωδών μορίων στον χόνδρο, επιταχύνει το σχηματισμό του κολλαγόνου στα κύτταρα της μεμβράνης των αρθρώσεων, βελτιώνει την ευκαμψία των αρθρώσεων και διαθέτει χονδροπροστατευτικές ιδιότητες. Κλινικές μελέτες υποστηρίζουν ότι βοηθάει στην βελτίωση των συμπτωμάτων της οστεοαρθρίτιδας σε σχέση με ομάδα ελέγχου [37].

**FITOSVELIA® (BOSWELLIA SERRATA)** είναι μια νέα συνεργική σύνθεση που προέρχεται από τη ρητίνη κόμμεων *Boswellia serrata* και φωσφολιπίδια. Η *Boswellia serrata* συμβάλει στη βελτίωση και τη διατήρηση της υγείας των αρθρώσεων [38]. Η Fitosvelia® διαθέτει σημαντικά καλύτερη βιοδιαθεσιμότητα από ένα απλό φυτικό εκχύλισμα, λόγω της βελτιωμένης του ικανότητάς να διασχίσει τις πλούσιες σε λιπίδια βιομεμβράνες. Είναι αποτελεσματική για την αντιμετώπιση των φλεγμονών των αρθρώσεων, εμφανίζει αντιφλεγμονώδη συμπεριφορά αναστέλλοντας τη σύνθεση λευκοτριενίων [38].

**VITAMIN C :** Η βιταμίνη C συμβάλλει στην προστασία από το οξειδωτικό στρες, στο σχηματισμό κολλαγόνου, στη φυσιολογική λειτουργία των οστών και των χόνδρων.

**VITAMIN B12 :** Η βιταμίνη B12 ή κοβαλαμίνη αποτελεί σημαντικό παράγοντα στην αιμοποίηση, στη σύνθεση του DNA, στη δομική ακεραιότητα και λειτουργικότητα των νεύρων, στη λειτουργία των μεταβολικών διεργασιών και στη βελτίωση της κινητικότητας.

**VISCOSINOJAL®\*:** Το Viscosinojal® είναι καινοτόμο συστατικό που αποτελείται από Υαλουρονικό Νάτριο, Θεϊκή Χονδροϊτίνη και Φουμαρική L-Καρνιτίνη. Η συνεργική δράση των συστατικών του διεγείρει την παραγωγή της πρωτεογλυκάνης, της γλυκοζαμινογλυκάνης και του κολλαγόνου. Ενισχύει την αντιφλεγμονώδη δράση, βελτιώνει την κινητικότητα και προωθεί την συνολική υγεία των αρθρώσεων ενώ συμβάλλει στην αναγέννηση του χόνδρου [39].



## ΒΙΒΛΙΟΓΡΑΦΙΑ

1. McAlindon TE, Bannuru RR, Sullivan MC, et al. OARSI guidelines for the non-surgical management of knee osteoarthritis. *Osteoarthritis Cartilage* 2014; 22:363.
2. Hunter DJ. Focusing osteoarthritis management on modifiable risk factors and future therapeutic prospects. *Ther Adv Musculoskelet Dis* 2009; 1:35.
3. Hochberg MC, Altman RD, April KT, et al. American College of Rheumatology 2012 recommendations for the use of nonpharmacologic and pharmacologic therapies in osteoarthritis of the hand, hip, and knee. *Arthritis Care Res (Hoboken)* 2012; 64:465.
4. Jordan KM, Arden NK, Doherty M, et al. EU-LAR Recommendations 2003: an evidence based approach to the management of knee osteoarthritis: Report of a Task Force of the Standing Committee for International Clinical Studies Including Therapeutic Trials (ESCISIT). *Ann Rheum Dis* 2003; 62:1145.
5. Zhang W, Doherty M, Arden N, et al. EULAR evidence based recommendations for the management of hip osteoarthritis: report of a task force of the EULAR Standing Committee for International Clinical Studies Including Therapeutics (ESCISIT). *Ann Rheum Dis* 2005; 64:669.
6. Zhang W, Doherty M, Leeb BF, et al. EULAR evidence based recommendations for the management of hand osteoarthritis: report of a Task Force of the EULAR Standing Committee for International Clinical Studies Including Therapeutics (ESCISIT). *Ann Rheum Dis* 2007; 66:377.
7. Fernandes L, Hagen KB, Bijlsma JW, et al. EULAR recommendations for the non-pharmacological core management of hip and knee osteoarthritis. *Ann Rheum Dis* 2013; 72:1125.
8. [www.nice.org.uk/guidance/cg177](http://www.nice.org.uk/guidance/cg177) (Accessed on January 07, 2016).
9. Basedow M, Esterman A. Assessing appropriateness of osteoarthritis care using quality indicators: a systematic review. *J Eval Clin Pract* 2015; 21:782.
10. Runciman WB, Hunt TD, Hannaford NA, et al. CareTrack: assessing the appropriateness of health care delivery in Australia. *Med J Aust* 2012; 197:100.
11. Hill J, Bird H. Patient knowledge and misconceptions of osteoarthritis assessed by a validated self-completed knowledge questionnaire (PKQ-OA). *Rheumatology (Oxford)* 2007; 46:796.
12. French SD, Bennell KL, Nicolson PJ, et al. What do people with knee or hip osteoarthritis need to know? An international consensus list of essential statements for osteoarthritis. *Arthritis Care Res (Hoboken)* 2015; 67:809.
13. Bennell KL, Hinman RS. A review of the clinical evidence for exercise in osteoarthritis of the hip and knee. *J Sci Med Sport* 2011; 14:4.
14. Messier SP, Mihalko SL, Legault C, et al. Effects of intensive diet and exercise on knee joint loads, inflammation, and clinical outcomes among overweight and obese adults with knee osteoarthritis: the IDEA randomized clinical trial. *JAMA* 2013; 310:1263.
15. Zhang W, Nuki G, Moskowitz RW, et al. OARSI recommendations for the management of hip and knee osteoarthritis: part III: Changes in evidence following systematic cumulative update of research published through January 2009. *Osteoarthritis Cartilage* 2010; 18:476.
16. Yusuf E, Nelissen RG, Ioan-Facsinay A, et al. Association between weight or body mass index and hand osteoarthritis: a systematic review. *Ann Rheum Dis* 2010; 69:761.
17. Weinstein AM, Rome BN, Reichmann WM, et al. Estimating the burden of total knee replacement in the United States. *J Bone Joint Surg Am* 2013; 95:385.
18. Hunter DJ, Guermazi A, Roemer F, et al. Structural correlates of pain in joints with osteoarthritis. *Osteoarthritis Cartilage* 2013; 21:1170.
19. Hunter DJ, McDougall JJ, Keefe FJ. The symptoms of osteoarthritis and the genesis of pain. *Med Clin North Am* 2009; 93:83.
20. Kemp JL, MacDonald D, Collins NJ, et al. Hip arthroscopy in the setting of hip osteoarthritis: systematic review of outcomes and progression to hip arthroplasty. *Clin Orthop Relat Res* 2015; 473:1055.
21. Sofat N, Ejindu V, Kiely P. What makes osteoarthritis painful? The evidence for local and central pain processing. *Rheumatology (Oxford)* 2011; 50:2157.
22. Rutjes AW, Jüni P, da Costa BR, et al. Viscosupplementation for osteoarthritis of the knee: a systematic review and meta-analysis. *Ann Intern Med* 2012; 157:180.
23. Bannuru RR, Schmid CH, Kent DM, et al. Comparative effectiveness of pharmacologic interventions for knee osteoarthritis: a systematic review and network meta-analysis. *Ann Intern Med* 2015; 162:46.
24. Nelson AE, Allen KD, Golightly YM, et al. A systematic review of recommendations and guidelines for the management of osteoarthritis: The chronic osteoarthritis management initiative of the U.S. bone and joint initiative. *Semin Arthritis Rheum* 2014; 43:701.
25. Tanamas S, Hanna FS, Cicuttini FM, et al. Does knee malalignment increase the risk of development and progression of knee osteoarthritis? A systematic review. *Arthritis Rheum* 2009; 61:459.
26. Hawker GA, Guan J, Croxford R, et al. A prospective population-based study of the predictors of undergoing total joint arthroplasty. *Arthritis Rheum* 2006; 54:3212.
27. Apold H, Meyer HE, Nordsletten L, et al. Risk factors for knee replacement due to primary osteoarthritis, a population based, prospective cohort study of 315,495 individuals. *BMC Musculoskelet Disord* 2014; 15:217.
28. Zeni JA Jr, Axe MJ, Snyder-Mackler L. Clinical predictors of elective total joint replacement in persons with end-stage knee osteoarthritis. *BMC Musculoskelet Disord* 2010; 11:86.
29. Skou ST, Roos EM, Laursen MB, et al. A Randomized, Controlled Trial of Total Knee Replacement. *N Engl J Med* 2015; 373:1597.
30. Beswick AD, Wylde V, Gooberman-Hill R, et al. What proportion of patients report long-term pain after total hip or knee replacement for osteoarthritis? A systematic review of prospective studies in unselected patients. *BMJ Open* 2012; 2:e000435.
31. Hawker GA, Badley EM, Borkhoff CM, et al. Which patients are most likely to benefit from total joint arthroplasty? *Arthritis Rheum* 2013; 65:1243.
32. Thorlund JB, Juhl CB, Roos EM, Lohmander LS. Arthroscopic surgery for degenerative knee: systematic review and meta-analysis of benefits and harms. *BMJ* 2015; 350:h2747.





Διανομέας για την Ελλάδα :

**VEIL**

Υψηλάντου 34, 15351 Παλλήνη,

Αττική, Ελλάδα

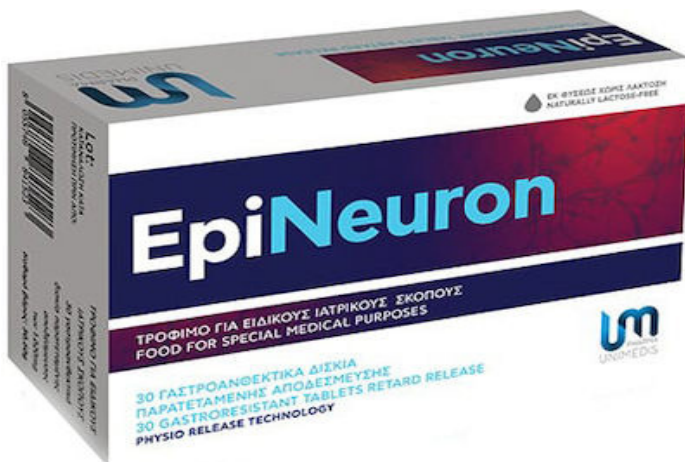
t.+30 2102477606

e-mail:info@veilcosmetics.gr

ΚΑΙΝΟΤΟΜΟ - ΠΑΤΕΝΤΑΡΙΣΜΕΝΕΣ ΜΟΡΦΕΣ ΣΥΣΤΑΤΙΚΩΝ ΓΙΑ ΒΕΛΤΙΣΤΗ ΒΙΟΔΙΑΘΕΣΙΜΟΤΗΤΑ - ΣΥΝΕΡΓΙΚΗ ΔΡΑΣΗ ΣΥΣΤΑΤΙΚΩΝ –ΕΠΙΣΤΗΜΟΝΙΚΗ ΤΕΚΜΗΡΙΩΣΗ - ΜΕΛΕΤΗ ΣΥΓΚΡΙΣΗΣ ΜΕ ΙΒΥΡΟΦΕΝ - 1-2 ΔΙΣΚΙΑ /ΗΜΕΡΑ - ΑΠΟΤΕΛΕΣΜΑΤΙΚΟ - ΧΩΡΙΣ ΠΑΡΕΝΕΡΓΕΙΕΣ.

# EpiNeuron

Σύμπλεγμα Βιταμινών Β, αντιοξειδωτικών και ιχνοστοιχείων για την υποστήριξη των ασθενών με νευροπαθητικό άλγος.



## ΝΕΑ ALMIS ΑΡΘΡΟΠΛΑΣΤΙΚΗ ΙΣΧΙΟΥ

### Εγχειρητική τεχνική ελάχιστης επεμβατικότητας και “μίνι” εμφυτεύματα στις αρθροπλαστικές ισχίου



ΝΙΚΟΛΑΟΣ ΧΡΙΣΤΟΔΟΥΛΟΥ

Χειρουργός Ορθοπαιδικός MD, PhD

Δ/ντής Τμήματος Αρθροπλαστικής Ισχίου, Γόνατος και Κάτω Άκρων  
Ιατρικού Αθηνών/Ιατρικού Ψυχικού

#### Περίληψη

Οι αρθροπλαστικές του ισχίου ξεκίνησαν το 1960 και συνεχώς εξελίσσονται. Στη παρούσα ανασκόπηση προσεγγίζεται κλινικά και συνοπτικά η νέα ALMIS (Anterolateral Minimal Invasive Surgery) αρθροπλαστική ισχίου. Πρόκειται για μια τροποποιημένη και βελτιωμένη ALMIS αρθροπλαστική μικρής επεμβατικότητας, για την αντιμετώπιση της επώδυνης εκφυλιστικής, ρευματικής ή συγγενούς αρθροπάθειας καθώς και των καταγμάτων του ισχίου. θεωρείται εξαιρετικά ασφαλής επέμβαση γιατί αποφεύγεται η διατομή ή ο τραυματισμός των μυών, των αγγείων και των νεύρων της περιοχής. Χαρακτηρίζεται από μικρότερο χρόνο επέμβασης (λιγότερο από μια ώρα, με ραχιαία αναισθησία), μικρότερη χειρουργική τομή (7-10 εκ.), ελάχιστο μετεγχειρητικό πόνο, άμεση κινητοποίηση και βάδιση του ασθενούς εντός 2-3 ωρών, και μικρότερο χρόνο νοσηλείας στην κλινική (1-2 ημέρες). Επιτυγχάνεται η γρηγορότερη επιστροφή στις καθημερινές, επαγγελματικές και αθλητικές δραστηριότητες. Πλεονεκτεί επίσης γιατί δεν χρησιμοποιείται διεγχειρητική έλξη του κάτω άκρου, αποφεύγοντας δυνητικά κατάγματα, εξάρθρηματα ή έντονες αιμωδίες και δεν διαταράσσεται συνολικά η ισορροπία και η σταθερότητα της άρθρωσης. Δεν γίνεται καθετηριασμός κύστεως και συνήθως δεν απαιτείται μετάγγιση αίματος. Η νέα ALMIS βάσει των προσωπικών τεχνικών τροποποιήσεων μας διενεργείται σε όλες τις ηλικίες, από τους νέους μέχρι τους υπερήλικες ασθενείς.

#### Εισαγωγή

Οι αρθρώσεις του γόνατος και του ισχίου, λόγω του ότι συγκρατούν όλο το βάρος του σώματος, καταπονούνται εντονότερα, οδηγώντας συχνότερα σε επώδυνη συμπτωματολογία, υποβάθμιση της ποιότητας ζωής και αναζήτηση θεραπείας. Η επιμήκυνση του μέσου όρου ζωής, τα αυξημένα ποσοστά παχυσαρκίας καθώς και η κληρονομική προδιάθεση αποτελούν τους βασικούς παράγοντες κινδύνου της αρθροπάθειας του ισχίου που έχει ως αποτέλεσμα την αύξηση του αριθμού των ασθενών που προσέρχονται στον ιατρό για θεραπευτική αντιμετώπιση. Τα συχνότερα αίτια πρόκλησης πόνου στην άρθρωση του ισχίου είναι η οστεοαρθρίτιδα, η ρευματοειδής αρθρίτιδα, η οστεονέκρωση της κεφαλής του μηριαίου οστού, η μετατραυματική αρθρίτιδα, τα κατάγματα ισχίου και η συγγενής δυσπλασία του ισχίου [1].

#### Αρθροπλαστική ισχίου

Ιστορικά η αρθροπλαστική του ισχίου είναι μία από τις πιο συχνές επεμβάσεις στην ορθοπαιδική χειρουργική, με περισσότερες από ένα εκατομμύριο χειρουργικές επεμβάσεις ετησίως παγκοσμίως [2]. Η αρθροπλαστική του ισχίου ξεκίνησε το 1960 και μέχρι σήμερα η βελτίωση των υλικών των εμφυτευμάτων καθώς και των χειρουργικών τεχνικών έχουν σημαντικά αναβαθμίσει την ποιότητα ζωής των ασθενών. Η ανάγκη να εξασφαλιστεί η ταχεία και πλήρης λειτουργική επαναφορά των ασθενών οδήγησε με την

πάροδο του χρόνου σε όλο και λιγότερο επεμβατικές τεχνικές αρθροπλαστικής ισχίου, τα πλεονεκτήματα και τα μειονεκτήματα των οποίων έχουν μελετηθεί σε βάθος, και επαφίεται στο χειρουργό να επιλέξει την προσέγγιση που θεωρεί καταλληλότερη με βάση τον τύπο του ασθενούς και το τεχνικό του υπόβαθρο [3,4].

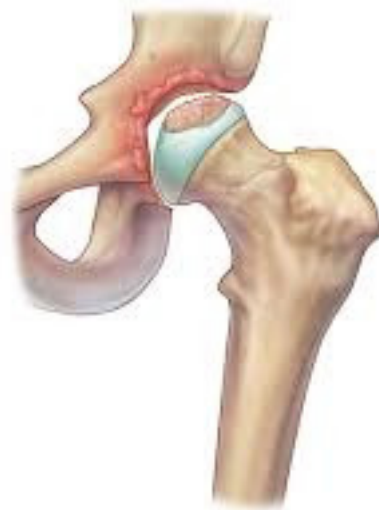Ο όρος «μικρής ή ελάχιστης επεμβατικότητας» ή M.I.S. (Minimally Invasive Surgery) αρθροπλαστική ισχίου χρησιμοποιείται για διάφορες νέες τεχνικές αρθροπλαστικής ισχίου, με πρόσθια, πλάγια, προσθιο-πλάγια ή οπίσθια τομή δέρματος. Η πρόσθια έχει καθιερωθεί ως A.M.I.S. [Anterior-Minimally-Invasive-Surgery] και η προσθιοπλάγια ως A.L.M.I.S. [Antero - Lateral - Minimally - Invasive - Surgery]. Το κοινό χαρακτηριστικό αυτών των τεχνικών είναι η μικρή τομή και η ελαχιστοποίηση της επέμβασης στους μυς. Οι διαφορές τους σχετίζονται, εκτός από τον τρόπο προσπέλασης και από τις διεγχειρητικές ή μετεγχειρητικές επιπλοκές που έχει εμφανίσει η κάθε μια από αυτές [5].

### **Ενδείξεις ALMIS**

Η αρθροπλαστική ισχίου ALMIS ενδείκνυται σε ασθενείς που απέτυχε πλήρως η συντηρητική θεραπεία και υποφέρουν από:

- Πόνο στην άρθρωση του ισχίου ο οποίος δυσκολεύει τη βάδιση και γενικότερα τις καθημερινές σωματικές δραστηριότητες.
- Πόνο στο ισχίο που εκδηλώνεται κατά την ανάπαυση και τον ύπνο και είναι ανυπόφορος για τον ασθενή.
- Δυσκαμψία της άρθρωσης η οποία περιορίζει τη λειτουργικότητα του ατόμου, και είναι ιδιαίτερα εμφανής μετά από παρατεταμένη ακινησία όπως ο ύπνος και η ανάπαυση [6].

Ιατρικά συνετό είναι να μην καθυστερεί ο ασθενής να υποβληθεί σε αρθροπλαστική ισχίου διότι μια προσβεβλημένη άρθρωση έχει τεράστιες επιπτώσεις τόσο στις υπόλοιπες αρθρώσεις όσο και στο μυϊκό του σύστημα. Επίσης τα άτομα της τρίτης ηλικίας πρέπει να περπατάνε καθημερινά τρία με τέσσερα χιλιόμετρα, για την υποστήριξη της καρδιοαναπνευστικής τους λειτουργίας, διότι σε αντίθετη περίπτωση μειώνεται το προσδόκιμο της ζωής τους.



### **Αντενδείξεις ALMIS**

Δεν έχουν καθοριστεί οριστικά απόλυτες αντενδείξεις, αλλά η συμβατική ολική αρθροπλαστική ισχίου με μεγαλύτερη τομή δέρματος και μεγαλύτερη ανάσπαση μυών είναι πιθανώς πιο κατάλληλη επιλογή για τους ακόλουθους ασθενείς [7]:

- Ασθενείς με παθολογικές καταστάσεις που απαιτούν διευρημένο χειρουργικό πεδίο (π.χ. επαναληπτική - αναθεωρημένη ΤΗΑ (Total Hip Arthroplasty), σύνθετη πρωτογενή ΤΗΑ, πλήρες εξάρθρημα ισχίου, ορισμένες περιπτώσεις με δυσπλασία τύπου Crowe III ή IV με υψηλή θέση της τροχαντηρίου περιοχής του μηριαίου οστού ή υψηλό συγγενές εξάρθρημα ισχίου)
- Ασθενείς που έχουν υποβληθεί προηγουμένως σε ορισμένες χειρουργικές επεμβάσεις (π.χ. με μεγάλες οστικές παραμορφώσεις ή προηγούμενη οστεοτομία ή αποκατάσταση κατάγματος που απαιτεί αφαίρεση υλικού)
- Ασθενείς που υποβάλλονται σε χειρουργική επέμβαση που περιλαμβάνει τη χρήση τσιμεντοποιημένης πρόθεσης (π.χ. για οστεοπορωτικό οστό, μεταστατικό καρκίνο ή μεταβολική διαταραχή)
- Ασθενείς με οστική αγκύλωση
- Ασθενείς με ΔΜΣ μεγαλύτερο από 30 kg/m<sup>2</sup>
- Ασθενείς με σοβαρή σύγκαμψη του ισχίου
- Ασθενείς που είναι υπερβολικά μυώδεις

### **Νέα ALMIS αρθροπλαστικής ισχίου**

Παρά τον αρχικό ενθουσιασμό οι επιπλοκές μερικών από τις τεχνικές «μικρής ή ελάχιστης επεμβατικότητας», όπως της A.M.I.S [8], που είναι κυρίως η κάκωση του μηροδερματικού νεύρου, τα κατάγματα του μηριαίου ή της ποδοκνημικής άρθρωσης από υπερβολική έλξη, η κακή τοποθέτηση των εμφυτευμάτων κ.λπ., κυρίως κατά της φάση εκμάθησης της μεθόδου, δημιούργησαν την ανάγκη τροποποίησης ορισμένων από αυτές τις τεχνικές με έμφαση κυρίως στην αποφυγή εσωτερικών κακώσεων αλλά και στο πόσο καλά τοποθετούνται τα εμφυτεύματα στον ασθενή.

Για την αποφυγή της κακής τοποθέτησης των εμφυτευμάτων με τις πολύ μικρές τομές, λόγω δυσκολιών από την περιορισμένη ορατότητα χρησιμοποιήθηκαν επίσης διάφορα συστήματα «ρομποτικής» ή διεγχειρητικής πλοήγησης αλλά ο μεγάλος χρόνος εγκατάστασης αυτών των συστημάτων με τον ασθενή σε αναισθησία και η πολυπλοκότητα της επέμβασης δημιούργησαν νέα προβλήματα.

Για να αποφευχθούν τα προβλήματα και οι επιπλοκές των ως άνω τεχνικών αρθροπλαστικής ισχίου, βελτιώνοντας παλιότερη τεχνική μας [9], τροποποιήσαμε [10] (Christodoulou N.)\* την τύπου Rottinger [11,12] Antero-Lateral Minimally Invasive Surgery (ALMIS) τεχνική\* τοποθετώντας τον ασθενή και το σύστοιχο με την αρθροπλαστική σκέλος σε ελαφρά κάμψη, ελαφρά προσαγωγή και ελαφρά έξω στροφή σε αντίθεση με την τοποθέτηση σε έκταση και υπερβολική έξω στροφή με την τεχνική Rottinger. Επίσης στην τεχνική μας αφαιρείται από το χειρουργικό τραπέζι το πρόσθιο στήριγμα σκέλους [10] αντί για το οπίσθιο που αφαιρείται με την τεχνική Rottinger παρέχοντας έτσι μεγάλη ελευθερία κινήσεων του σκέλους κατά την διάρκεια της επέμβασης. Έτσι η επέμβαση είναι απλούστερη και κυρίως πιο ασφαλής όσον αφορά τον κίνδυνο στροφικού περιπροθετικού κατάγματος του μηριαίου οστού από την υπερβολική έξω στροφή του σκέλους.

Ο ασθενής παραμένει μόνον ένα ή δύο ημέρες μετά την επέμβαση στην κλινική, αν δεν έχει άλλα γενικά προβλήματα. Η αναισθησία είναι απλή υπαραχνοειδής με πολύ λεπτή βελόνα και μόνον για τα κάτω άκρα, πολύ σπάνια επισκληρίδιος ή γενική. Ο ασθενής μπορεί να επικοινωνεί και να συνομιλεί με τον γιατρό (ή να ακούει μουσική) αν θέλει κατά την διάρκεια της επέμβασης.



*Εικ. 1: Μικρό εμφύτευμα αρθροπλαστικής ισχίου*

Η επέμβαση διαρκεί στις συνήθεις περιπτώσεις λιγότερο από μία ώρα. Ο ασθενής μπορεί να σηκωθεί και να βαδίσει σε 2-3 ώρες. Στις περισσότερες περιπτώσεις δεν χρειάζεται να τοποθετηθεί καθετήρας στην κύστη ούτε να γίνει μετάγγιση αίματος. Ο ασθενής συνήθως εξέρχεται από το Νοσοκομείο σε μία ή δύο ημέρες μετά την επέμβαση. Η τομή δέρματος είναι μικρή στα πλάγια του μηρού και εσωτερικά. Δεν επεκτείνεται στον έξω πλατύ μυ και στα του αγγεία του με συνέπεια ελάχιστη αιμορραγία. Δεν τέμνεται επιμήκως ή από πλάγια η κύρια μάζα των απαγωγών μυών, απλά για να μην τραυματισθεί το νεύρο τους (οι πρόσθιοι κλάδοι του άνω γλουτιαίου νεύρου), που τραυματιζόταν ενίοτε με τις παλιές κλασικές πλάγιες προσπελάσεις, ανασπάται μικρό άνευ ιδιαίτερης σημασίας πρόσθιο τμήμα της κατάφυσής τους κατά την επέμβαση το οποίο επανατοποθετείται και συρράπτεται ισχυρά στην θέση του στο τέλος της επέμβασης χωρίς επακόλουθα πλάγιας αστάθειας της λεκάνης [10].



Δεν τέμνεται κανένας στροφάας μυς του ισχίου, εκ των έξω ή εκ των έσω, όπως αυτό συμβαίνει σε πολλές άλλες προσπελάσεις, κυρίως στις οπίσθιες αλλά μερικές φορές (εκ των έσω) και στις πρόσθιες (AMIS).

Λόγω μη τραυματισμού των έξω στροφών μυών του ισχίου επιτυγχάνεται πιο εύκολα ισοσκέλιση, μεγάλη σταθερότητα στην άρθρωση και ελαχιστοποιείται ο κίνδυνος μετεγχειρητικού εξάρθρηματος ακόμη και σε πολύ ακραίες στάσεις όπως για αθλητική δραστηριότητα.

Η σύγκλιση του μικρού τραύματος είναι βιοαπορροφήσιμη και δεν απαιτείται αφαίρεση ραμμάτων.

*Η νέα τροποποιημένη και βελτιωμένη αυτή τεχνική συνδυάζεται με ειδικές βιο-ενσωματούμενες με δημιουργία νέου οστού κοτυλιαίες προθέσεις με ειδικά πτερύγια που σταθεροποιούνται σύντομα και με απλή περιστροφή χωρίς χρήση ακρυλικού πολυμερούς ή βιδών με παρόμοια τεχνική με αυτή που εφαρμόζεται στα σύγχρονα πολύ επιτυχημένα κοχλιωτά οδοντικά εμφυτεύματα τιτανίου στην γνάθο [13] (Christodoulou N.)\*. Οι κοτυλιαίες αυτές προθέσεις έδειξαν άριστα αποτελέσματα και στις περιπτώσεις οστεοαρθρίτιδας σε έδαφος συγγενούς δυσπλασίας ή συγγενούς εξάρθρηματος ισχίου [14] (Christodoulou N.)\*.*

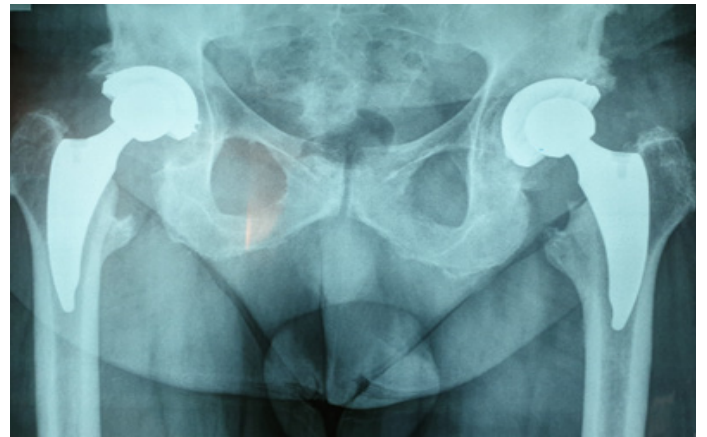
Η νέα ALMIS τεχνική μπορεί να συνδυαστεί και με ειδικούς μικρούς – κοντούς αντιστροφικούς στείλους τιτανίου, επίσης βιολογικής οστικής ενσωμάτωσης, που αφήνουν όμως άθικτο περισσότερο περιπροθετικό οστό στην περιοχή του μείζονα τροχαντήρα και του μηριαίου αυλού από ότι οι συνήθως χρησιμοποιούμενοι με μεγάλο μέγεθος στείλοι [10].

Η σταθερότητα της άρθρωσης ελέγχεται πλήρως και χωρίς την ανάγκη πολύπλοκων και χρονοβόρων συστημάτων πλοήγησης ή χωρίς την ανάγκη χρήσης ειδικών χειρουργικών τραπεζιών που εξασκούν έλξη στο σκέλος σε ακραίες και επικίνδυνες θέσεις όπως γίνεται ενίοτε στις πρόσθιες προσπελάσεις.

Η θέση των εμφυτευμάτων προσαρμόζεται στις ιδιαίτερες ανάγκες του κάθε ασθενούς και ελέγχονται όλες οι ακραίες δυνατές θέσεις του ισχίου για να αποφεύγεται ο κίνδυνος εξάρθρηματος. (Εικ. 1,2)

Σε ιδιαίτερες περιπτώσεις και κυρίως σε νέους ασθενείς για να ελεγχθεί επιπρόσθετα η ισοσκέλιση και η ακριβής τοποθέτηση της κοτυλιαίας πρόθεσης συνδυάζουμε την ως άνω τεχνική με το νέο σύστημα ταχύτατης διεγχειρητικής εφαρμογής και πλοήγησης, το NAVI SWISS [15]. (Εικ. 3)

Σε πολύ σπάνια περίπτωση που πιθανόν χρειασθεί επανεγχείριση, όπως π.χ. σε περίπτωση λοίμωξης ή μηχανικής χαλάρωσης, αυτή προβλέπεται πολύ πιο απλή από ότι με τις κλασικές προσπελάσεις και αυτό γιατί δεν υπάρχουν οι συνήθεις δυσκολίες αφαίρεσης μεγάλων εμφυτευμάτων, σπασμένων βιδών ή οστικού ακρυλικού πολυμερούς (οστικού τσιμέντου), παραμένει δε αρκετό υγιές περιπροθετικό οστό για εύκολη νέα τοποθέτηση πρόθεσης.



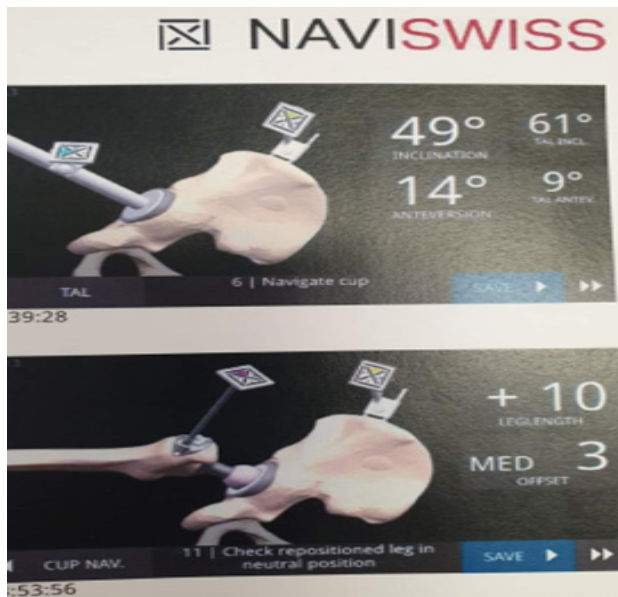
*Εικ. 2: A/A ισχίων με ALMIS και μικρά νέα εμφυτεύματα*

### **Επιπλοκές**

Αν και οι επιπλοκές είναι εξαιρετικά σπάνιες με την νέα τεχνική ALMIS, στην διεθνή βιβλιογραφία, σε κάποιες ευτυχώς ελάχιστες περιπτώσεις, έχουν αναφερθεί επιπλοκές όπως θρομβώσεις, αιματώματα, ανισοσκελίες, κακώσεις νεύρων, αστάθεια και δυσχέρεια βάδισης, αγγειακά προβλήματα, προβλήματα επούλωσης, περιπρο-θετική λοίμωξη, μυϊκή αδυναμία, έκτοπη οστεοποίηση, εξάρθρημα, περιπροθετικό κάταγμα, μηχανική ή σηπτική χαλάρωση.

Βέβαιως, αρκετές από αυτές τις επιπλοκές συνήθως σχετίζονται με τα γενικότερα προβλήματα και τις ιδιαιτερότητες του κάθε ασθενούς όπως οστεοπόρωση, παραμορφώσεις σπονδυλικής στήλης και άλλων αρθρώσεων, παχυσαρκία, διατα-ραχές πηκτικότητας, σακχαρώδης διαβήτη, ανοσοκαταστολή, κάπνισμα, λήψη φαρμάκων, μεταβολικά νοσήματα, αγγειακά ή καρδιολογικά προβλήματα, περιοδο-ντικές ή άλλες λοιμώξεις, συνυπάρχουσα νευρολογική συνδρομή. Τα προβλήματα αυτά, αν και έχουν ελαχιστοποιηθεί με την εξέλιξη των προσπελάσεων και της τεχνολογίας, με καμία παλαιά ή σύγχρονη χειρουργική τεχνική δεν μπορούν να αποκλεισθούν πλήρως.

ισοσκελία, μεγάλη σταθερότητα στην άρθρωση και ελαχιστοποιείται ο κίνδυνος μετεγχειρητικού εξάρθρατος ακόμη και σε πολύ ακραίες στάσεις όπως για αθλητική δραστηριότητα. Η τεχνική αυτή συνδυάζεται συνήθως με βιολογικά στερεωμένο κοχλιωτό κοτυλιαίο εμφύτευμα νέας γενιάς όπως τα σύγχρονα οδοντικά εμφυτεύματα τιτανίου στη γνάθο χωρίς να χρειάζονται βίδες ή ακρυλικό τσιμέντο. Δεν υπάρχει ανάγκη χρήσης πολύπλοκων διεγχειρητικών “ρομποτικών” συστημάτων, αν και δύναται να συνδυαστεί με αυτά, αν αυτό κριθεί απαραίτητο. Νεότερα συστήματα ταχείας εφαρμογής και απλούστερης πλοήγησης όπως το NAVI SWISS μπορούν να εφαρμοσθούν σε ειδικές περιπτώσεις και να συνδυαστούν άνετα με την νέα τεχνική ALMIS αν κριθεί απαραίτητο. Η τεχνική αυτή έχει ήδη εφαρμοστεί σε πολλές περιπτώσεις με άριστα αποτελέσματα [10].



**Εικ. 3: Mini navigation ισχίου NAVI SWISS**

### **Συμπέρασμα**

Η νέα ALMIS αποτελεί μια τροποποιημένη και βελτιωμένη τεχνική αρθροπλαστικής ισχίου τύπου Rottinger με σκοπό την αποφυγή των επιπλοκών των ήδη υπάρχοντων τεχνικών ελάχιστης επεμβατικότητας. Είναι απλούστερη, πιο ασφαλής και σκεδόν αναίμακτη στις περισσότερες περιπτώσεις. Η επέμβαση διαρκεί πολύ λίγο, συνήθως λιγότερο από μία ώρα και οπωσδήποτε είναι περισσότερο ανεκτή για τον ασθενή. Η παραμονή του στη κλινική είναι πολύ σύντομη και επιστρέφει γρήγορα στις καθημερινές δραστηριότητές του. Λόγω μη τραυματισμού των έξω στρωμάτων του ισχίου επιτυγχάνεται πιο εύκολα

### **Abstract**

Hip arthroplasty began in 1960 and is continually evolving. In this review, new ALMIS (Anterolateral Minimally Invasive Surgery) hip arthroplasty is clinically and briefly approached. It is a modified and improved ALMIS, for the treatment of painful degenerative, rheumatic or congenital arthropathy as well as hip fractures. It is considered an extremely safe surgical procedure because dissection or injury to the muscles, vessels and nerves of the area is avoided. It is characterized by shorter operation time (less than an hour, with dorsal anesthesia), shorter surgical incision (7-10 cm), minimal postoperative pain, immediate mobilization and walking of the patient within 2-3 hours, and shorter hospitalization time (1-2 days). Faster return to daily, professional and sports activities is achieved. Additional advantages include avoidance of intraoperative traction of the lower limb followed by potential fractures, dislocations or severe numbness, and maintenance of the integrity of the overall balance and stability of the joint. No bladder catheterisation is needed and usually no blood transfusion is required. Upon indications, new ALMIS can be performed in all ages, from young to elderly patients.

## ΒΙΒΛΙΟΓΡΑΦΙΑ

1. Chamberlain R. Hip Pain in Adults: Evaluation and Differential Diagnosis. *Am Fam Physician*. 2021 Jan 15;103(2):81-89.
2. Ferguson RJ, Palmer AJ, Taylor A, Porter ML, Malchau H, Glyn-Jones S. Hip replacement. *Lancet* 2018; 392(10158): 1662-71. doi: 10.1016/S0140-6736(18)31777-X.
3. Docter S, Philpott HT, Godkin L, et al. Comparison of intra and post-operative complication rates among surgical approaches in Total Hip Arthroplasty: A systematic review and meta-analysis. *J Orthop* 2020; 20: 310-25. doi: 10.1016/j.jor.2020.05.008.
4. Moretti VM, Post ZD. Surgical Approaches for Total Hip Arthroplasty. *Indian J Orthop* 2017; 51(4): 368-76. doi: 10.4103/ortho. IJOrtho\_317\_16.
5. Goosen JH, Kollen BJ, Castelein RM, Kuipers BM, Verheyen CC. Minimally invasive versus classic procedures in total hip arthroplasty: a double-blind randomized controlled trial. *Clin Orthop Relat Res*. 2011 Jan. 469 (1):200-8. [QxMD MEDLINE Link]. [Full Text].
6. Tsai SW, Chen CF, Wu PK, Chen TH, Liu CL, Chen WM. Modified anterolateral approach in minimally invasive total hip arthroplasty. *Hip Int*. 2015 May-Jun. 25 (3):245-50. [QxMD MEDLINE Link].
7. Derek F Amanatullah, MD, PhD, MD. Minimally Invasive Total Hip Arthroplasty, *Medscape*, 2020, Sep. 21.
8. Kagan R. et al. Total hip arthroplasty (THA); direct anterior approach (DAA); learning curve; complications. *Ann Joint*. 2018;3:37. doi: 10.21037/aoj.2018.04.05. <https://aoj.amegroups.com/article/view/4315/4910>
9. Christodoulou N., Dialektis K., Gouzas G. et. al: Modified less invasive and bloodless lateral hip approach for total arthroplasty. *Springer*, 2012: 22, pages 167-174. <http://link.springer.com/article/10.1007%2Fs00590-011-0801-2>
10. Christodoulou N. ALMIS Anterolateral Hip Approach Using a Different Table and Legs Position during Femoral Exposure; New Surgical Technique. *MOJ Orthop Rheumatol* 2017;7:00282. <https://medcraveonline.com/MOJOR/almis-ant-erolateral-hip-approach-using-a-different-table-and-legs-position-during-femoral-exposure-new-surgical-technique.html>
11. Bertin KC, Röttinger H. Antero-lateral mini-incision hip replacement surgery. A modified Watson-Jones approach. *Clin Orthop Rel Res* 2004;429:248-255.
12. Hansen BJ, Hallows RK, Kelley SS. The Rotting-er approach for total hip arthroplasty: technique and review of the literature. <http://link.springer.com/article/10.1007%2Fs00590-011-0801-2>
13. Christodoulou N. New Generation Titanium Biologically Fixed Threaded Implants in Jawbone and Hip Joint (Editorial). *MOJ Orthop Rheumatol* 9(5): 00371, 2017 (U.S.A.) <http://medcraveonline.com/MOJOR/MOJOR-09-00371.pdf>
14. Christodoulou N. et al. «High Hip Center» Technique Using a Biconical Threaded Zweymuller Cup in Osteoarthritis Secondary to Congenital Hip Disease. *Clinical Orthopaedics Related Research*, 468;7: 1912-1919, 2010 (U.S.A.). <http://www.ncbi.nlm.nih.gov/pmc/articles/PMC2882016/?tool=pubmed>
15. Ektas N et al. Validity of intraoperative imageless navigation (Naviswiss) for component positioning accuracy in primary total hip arthroplasty: protocol for a prospective observational cohort study in a single-surgeon practice. *BMJ Open*, vol 10, issue 20. <http://dx.doi.org/10.1136/bmjopen-2020-037126>





**OMMA - Οφθαλμολογικό Ινστιτούτο Αθηνών Α.Ε.**

**Δατσέρης Ιωάννης MD, PhD, FEBO**

**Β' Αντιπρόεδρος Ι.Σ.Α.**



## **ΟΦΘΑΛΜΟΛΟΓΙΚΗ ΑΝΑΣΚΟΠΗΣΗ 2021**


Η οφθαλμολογία αποτελεί μία ειδικότητα η εξέλιξη της οποίας είναι συνυφασμένη με την τεχνολογική πρόοδο. Μία ακόμα χρονιά χαρακτηρίστηκε από πληθώρα οφθαλμολογικών επιτευγμάτων που αποτελούν χαρακτηριστικά παραδείγματα αυτής της άρρηκτης σχέσης μεταξύ οφθαλμολογίας και τεχνολογίας και στα οποία αξίζει να αναφερθούμε στη φετινή ανασκόπηση.

Αναφορικά με τη χειρουργική του αμφιβληστροειδούς ιδιαίτερη μνεία πρέπει να γίνει στο χειρουργικό σύστημα **Preceyes** (Preceyes Surgical System, PSS; Preceyes BV, Eindhoven, The Netherlands). Το Preceyes Surgical System είναι επί του παρόντος το μοναδικό ρομποτικά υποβοηθούμενο σύστημα στην ειδικότητά μας που έχει φτάσει σε εμπορικό στάδιο ανάπτυξης.

Το PSS έχει χρησιμοποιηθεί με ασφάλεια και επιτυχία σε ανθρώπους για την αφαίρεση επιαμφιβληστροειδικών μεμβρανών και για την υποαμφιβληστροειδική έγχυση ενεργοποιητή ανασυνδυασμένου πλασμινογόνου ιστού (rtPA) σε ασθενείς με υποαμφιβληστροειδικές αιμορραγίες<sup>1</sup>.

Το PSS είναι ένα ρομποτικά σύστημα τηλεχειρισμού σχεδιασμένο να φιλτράρει τον τρόπο του χειρουργού και να υποβοηθά τις κινήσεις των χειρουργικών εργαλείων. Συγχρόνως, ένα σύστημα απεικόνισης υψηλής ακρίβειας που παρέχεται από συσκευές οπτικής τομογραφίας συνοχής (iOCT) ενισχύει περαιτέρω την ικανότητα στόχευσης στον ιστό αμφιβληστροειδούς με<sup>2</sup>. Σαφώς αρκετές μελέτες

απαιτούνται για την αξιολόγηση και αποδοχή του ρομποτικού συστήματος.

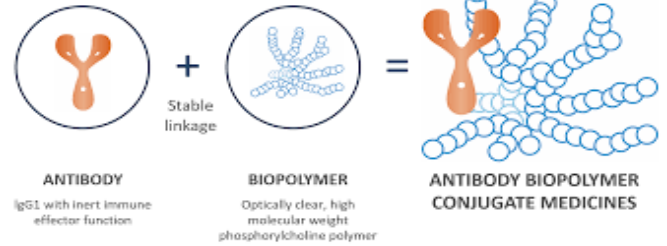
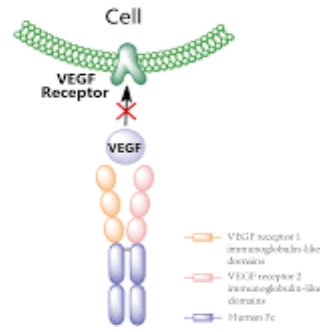


Σημείο αναφοράς του 2021 αποτελεί των ενδοφακών η έγκριση **Acrysof IQ Vivity** (Alcon) και **Tecnis Eyhance** (Johnson & Johnson Vision) από την Υπηρεσία Τροφίμων και Φαρμάκων (FDA) των ΗΠΑ. Ο μηχανισμός του νέου ενδοφακού Alcon Acrysof IQ Vivity (non diffractive) στηρίζεται στην τεχνολογία X-WAVE για την αποτελεσματική αντιμετώπιση των εκτροπών, προσφέροντας μακρινή όραση υψηλής ποιότητας και λειτουργική ενδιάμεση και κοντινή όραση<sup>3</sup>.

Ο Eyhance είναι ένας φακός από τη νέα γενιά μονοεστιακών φακών που προσφέρει αυξημένο βάθος πεδίου και βελτίωση στην αντίθεση σε συνθήκες χαμηλού φωτισμού σε σύγκριση με τα τυπικούς μονοεστιακούς φακούς<sup>4</sup>.

Αμφότεροι οι φακοί προσφέρουν στους ασθενείς που υποβάλλονται σε χειρουργείο καταρράκτη τη δυνατότητα να διατηρήσουν την οπτική τους απόδοση στην κοντινή όραση.

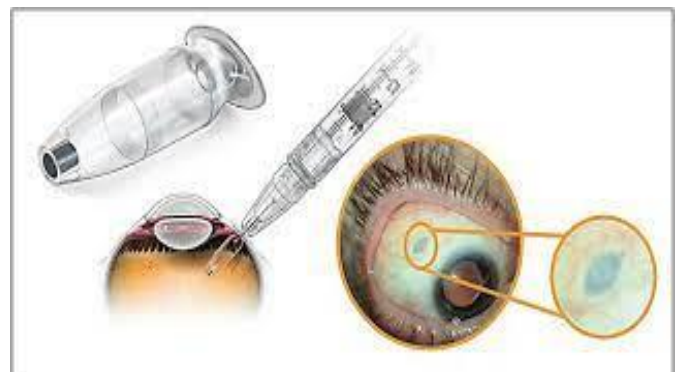



Το 2021 ήταν ιδιαίτερος σημαντική χρονιά για την εξέλιξη των ενδοουλοειδικών εγχύσεων, τόσο ως προς τους παράγοντες που εγχύονται αλλά και ως προς τον τρόπο έγχυσης.

Το **Conbercept** (Chengdu Kanghong Biotech) είναι ένας αντι-VEGF παράγοντας το μόριο του οποίου έχει περίπου το ίδιο μέγεθος αλλά υψηλότερη συγγένεια δέσμευσης σε σύγκριση με το aflibercept. Το **KSI-301**, από την εταιρία Kodiak, με μοριακό βάρος σχεδόν 1 εκατομμυρίου dalton είναι ένα συζυγές αντι-VEGF-βιοπολυμερές με σημαντικά μεγαλύτερο χρόνο ημιζωής στην υαλοειδική κοιλότητα σε σύγκριση με τους υπάρχοντες αντι-VEGF παράγοντες. Τα πρώιμα αποτελέσματα και των δύο παραγόντων που δημοσιεύτηκαν φέτος είναι ιδιαίτερος ενθαρρυντικά, ενώ αναμένεται η ολοκλήρωση των υπολοίπων φάσεων των κλινικών τους δοκιμών για την εξαγωγή ασφαλών συμπερασμάτων<sup>5,6</sup>.

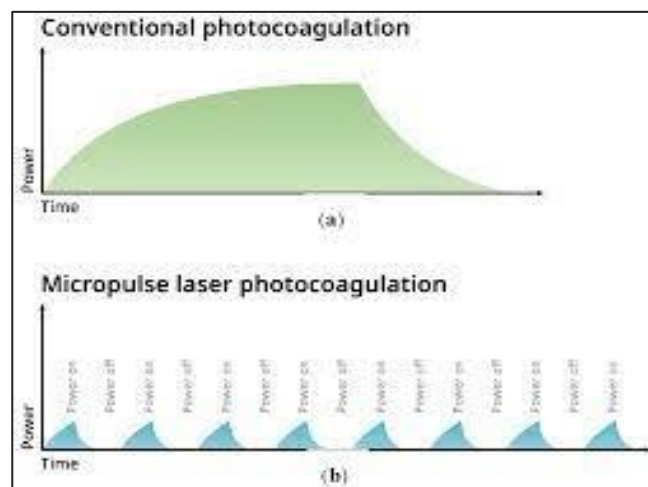
Ορόσημο του 2021 ήταν η έγκριση που έλαβε από τον FDA το **Port Delivery System (PDS, Roche)**. Το PDS είναι ένα επαναγεμιζόμενο εμφύτευμα ματιών, περίπου στο μέγεθος ενός κόκκου ρυζιού, το οποίο έχει σχεδιαστεί για να απελευθερώνει συνεχώς ranibizumab (προσαρμοσμένης σύνθεσης) ενδοουλοειδικά. Στις κλινικές δοκιμές, το 98% των ασθενών που έλαβαν το PDS με ranibizumab είχαν σταθερά επίπεδα αντιαγγειογενετικού παράγοντα ενδοουλοειδικά, χρειάστηκαν επαναγέμισμα του εμφυτεύματος μετά από έξι μήνες και διατήρησαν σταθερή όραση, η οποία ήταν συγκρίσιμη με εκείνη της ομάδας που λάμβανε μηνιαία ranibizumab<sup>7</sup>.



Ολοκληρώνοντας τη φετινή ανασκόπηση, θα πρέπει να τονίσουμε τον κυρίαρχο ρόλο που

διαδραματίζει πλέον το **Micropulse Laser** στον τομέα της παθολογίας του αμφιβληστροειδούς. Τα ενθαρρυντικά του αποτελέσματα στην καθημερινή κλινική πράξη σε ένα φάσμα παθήσεων, όπως στην Κεντρική Ορώδη Χοριοειδοαμφιβληστροειδοπάθεια, στην Πολυποειδική Χοριοειδική Αμφιβληστροειδοπάθεια και στο Οίδημα της Ωχράς, το καθιστούν μία από τις ασφαλέστερες και αποτελεσματικότερες θεραπευτικές επιλογές. Το ΟΜΜΑ- Οφθαλμολογικό Ινστιτούτο Αθηνών, πρωτοπορώντας σε έναν ακόμα τομέα μέσω των κλινικών του περιστατικών και των εν εξελίξει μελετών του αποδεικνύει και τονίζει τη σημασία

του Micropulse Laser ως μία μη επεμβατική, ανώδυνη και ταχεία θεραπευτική επιλογή.



## **ΒΙΒΛΙΟΓΡΑΦΙΑ**

1. Davis JL, Gregori NZ, MacLaren RE, Lam BL. Surgical technique for subretinal gene therapy in humans with inherited retinal degeneration. *Retina*. 2019;39(Suppl 1):S2–S8.7
2. Davis JL, Gregori NZ, MacLaren RE, Lam BL. Surgical technique for subretinal gene therapy in humans with inherited retinal degeneration. *Retina*. 2019;39(Suppl 1):S2–S8.
3. AcrySoft IQ Vivity Extended Vision IOL Product information. FDA.gov. Accessed January 19, 2021. [www.accessdata.fda.gov/cdrh\\_docs/pdf/P930014S126C.pdf](http://www.accessdata.fda.gov/cdrh_docs/pdf/P930014S126C.pdf).
4. Vega F, Millán MS, Gil MA, Garzón N. Optical performance of a monofocal intraocular lens designed to extend depth of focus. *J Refract Surg* 2020;36:9:625-32.
5. Conbercept: New Generation of Product for Treatment of nAMD Completes 36-week Primary Endpoint Visits of Phase III Trial.[press release] December 23, 2020. Accessed April 1, 2021. [www.prnewswire.com/news-releases/conbercept-new-generation-of-product-for-treatment-of-namd-completes-36-week-primary-endpoint-visits-of-phase-iii-trial-301197992.html](http://www.prnewswire.com/news-releases/conbercept-new-generation-of-product-for-treatment-of-namd-completes-36-week-primary-endpoint-visits-of-phase-iii-trial-301197992.html)
6. Kodiak. Our Pipeline. Accessed April 1, 2021. <https://kodiak.com/our-pipeline>
7. Phase III data show Roche’s Port Delivery System with ranibizumab enabled over 98% of patients to go six months between treatments for neovascular age-related macular degeneration [press release]. Roche. July 22, 2020. Accessed April 1, 2021. [www.roche.com/media/releases/med-cor-2020-07-22b.htm](http://www.roche.com/media/releases/med-cor-2020-07-22b.htm)



# EpiNeuron

Σύμπλεγμα Βιταμινών Β, αντιοξειδωτικών και ιχνοστοιχείων για την υποστήριξη των ασθενών με νευροπαθητικό άλγος.

“We care about patients suffering from Neuropathies”



30 γαστροανθεκτικά δισκία παρατεταμένης αποδέσμευσης που περιέχουν:  
(PEA, ALA, SOD, VITAMIN E, B12, B6, B1, ΝΙΚΟΤΙΝΑΜΙΔΕ, Mg, Zn)  
Physio Release Technology



Υπεύθυνος Κυκλοφορίας:  
PHARMA UNIMEDIS  
Μάρκου Μπότσαρη 1  
15 127 Μελίτσια Αττικής  
Τ.: +30 22 99310073  
Φ.: +30 22 99310077  
info@pharmaunimedis.com  
www.pharmaunimedis.com